

Univerza v Ljubljani  
*Zdravstvena* fakulteta



# **Pripomočki za obravnavo zobnih in čeljustnih nepravilnosti**

*JASMINA PRIMOŽIČ*

LJUBLJANA, 2023

# Pripomočki za obravnavo zobnih in čeljustnih nepravilnosti

**Avtorica:** izr. prof. dr. Jasmina Primožič, dr. dent. med.

**Recenzenta:** izr. prof. dr. Borut Poljšak  
prof. dr. Polona Jamnik

**Lektoriranje:** Tea Kačar

**Založila:** Založba Univerze v Ljubljani

**Za založnika:** prof. dr. Gregor Majdič, rektor

**Izdala:** Univerza v Ljubljani, Zdravstvena fakulteta

**Za izdajatelja:** izr. prof. dr. Andrej Starc, dekan

**Ilustracije in prelom:** Jura Štok

**Fotografije:** izr. prof. dr. Jasmina Primožič, dr. dent. med.

**Izdelava pripomočkov:** Dorotej Hren, Maja Mauer, Eda Držanič, Alex Bruno

Prva e-izdaja.

Publikacija je brezplačna

Ljubljana, 2023

Publikacija je dostopna v PDF formatu na:

<https://ebooks.uni-lj.si/>

<https://www.zf.uni-lj.si/images/stories/datoteke/Zalozba/Pripomocki.pdf>

DOI: 10.55295/9789612970680



To delo je objavljeno pod pogoji dovoljenja Creative Commons Priznanje avtorstva-Deljenje pod enakimi pogoji 4.0 Mednarodno dovoljenje (izjema so fotografije). / This work is licensed under a Creative Commons Attribution--ShareAlike 4.0 International License (except photographs).

Kataložni zapis o publikaciji (CIP) pripravili v  
Narodni in univerzitetni knjižnici v Ljubljani

[COBISS.SI-ID 139541251](https://www.cobiss.si/id/139541251)

ISBN 978-961-297-068-0 (PDF)

# KAZALO

<b>ČELJUSTNE IN ZOBNE NEPRAVILNOSTI TER ODKLONI FUNKCIJ OROFACIALNEGA PREDELA .....</b>	<b>1</b>
<i>Prepoznavna čeljustnih in zobnih nepravilnosti ter odklonov orofacialnih funkcij.....</i>	<i>2</i>
<i>Etiologija čeljustnih in zobnih nepravilnosti .....</i>	<i>5</i>
<b>ČELJUSTNE NEPRAVILNOSTI.....</b>	<b>6</b>
<i>Definicija in razvrstitev čeljustnih nepravilnosti.....</i>	<i>6</i>
<i>Obravnavna čeljustnih nepravilnosti.....</i>	<i>11</i>
<b>ZOBNE NEPRAVILNOSTI.....</b>	<b>15</b>
<i>Definicija in razvrstitev zobnih nepravilnosti.....</i>	<i>15</i>
<i>Nepravilnosti v zobnem loku .....</i>	<i>15</i>
<i>Nepravilnosti med zobnima lokoma .....</i>	<i>23</i>
<i>Obravnavna zobnih nepravilnosti.....</i>	<i>33</i>
<b>ODKLONI FUNKCIJ OROFACIALNEGA PREDELA .....</b>	<b>35</b>
<i>Definicija in razvrstitev odklonov orofacialnih funkcij.....</i>	<i>35</i>
<i>Obravnavna odklonov funkcij orofacialnega predela.....</i>	<i>39</i>
<b>INTERCEPTIVNI PRIPOMOČKI.....</b>	<b>41</b>

<i>Vestibularni ščit</i> .....	41
<i>Pripomočki za ohranjanje prostora v zobnem loku</i> .....	43
<i>Ščitnik za zobe</i> .....	49

**PRIPOMOČKI ZA OBRAVNAVO ČELJUSTNIH IN ZOBNIH NEPRAVILNOSTI TER ODKLONOV OROFACIALNIH FUNKCIJ ....52**

**AKTIVNI SNEMNI PRIPOMOČKI ..... 53**

<i>Aktivne snemne plošče</i> .....	53
<i>Aktivne snemne folije</i> .....	58

**PASIVNI SNEMNI PRIPOMOČKI..... 62**

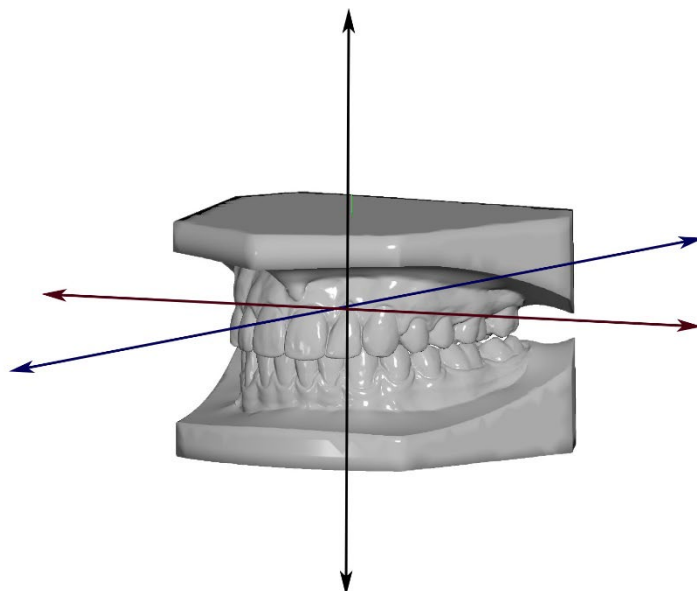
<i>Aktivator</i> .....	62
<i>Bionator</i> .....	65
<i>Osnovna različica bionatorja</i> .....	67
<i>Zaščitna različica bionatorja</i> .....	69
<i>Obratna različica bionatorja</i> .....	71
<i>Twin block</i> .....	72
<i>Osnovna različica twin blocka</i> .....	73
<i>Obratna različica twin blocka</i> .....	76

<i>Regulator funkcije</i> .....	77
Regulator funkcije I .....	78
Regulator funkcije II .....	83
Regulator funkcije III .....	84
Regulator funkcije IV .....	89
FIKSNI PRIPOMOČKI .....	90
<i>Fiksni aparati za širjenje zgornje čeljustnice</i> .....	90
Aparat za širjenje zgornje čeljustnice, t. i. hyrax .....	91
Nebni (transplatalni) lok .....	93
Quad helix .....	94
Aparat za širjenje zgornje čeljustnice po Haasu .....	94
Aparat za širjenje zgornje čeljustnice z delnim kostnim sidranjem (hibridni hyrax) .....	96
Aparat za širjenje zgornje čeljustnice s popolnim kostnim sidranjem .....	97
<i>Fiksni aparati za distalni pomik zgornjih kočnikov</i> .....	98
<i>Fiksni funkcionalni aparati</i> .....	102
<i>Fiksni ortodontski aparati</i> .....	104

KOMBINIRANI PRIPOMOČKI.....	105
<i>Obrazna maska</i> .....	106
<i>Obrazni lok z ekstraoralnim elastičnim tegom</i> .....	108
<b>PRIPOMOČKI ZA VZDRŽEVANJE STANJA PO OBRAVNAVI.....</b>	<b>110</b>
SNEMNI RETENCIJSKI PRIPOMOČKI.....	111
Snemne retencijske plošče .....	111
Snemne retencijske folije.....	112
FIKSNI RETENCIJSKI PRIPOMOČKI .....	115
<b>STVARNO KAZALO.....</b>	<b>116</b>
<b>LITERATURA.....</b>	<b>119</b>

# ČELJUSTNE IN ZOBNE NEPRAVILNOSTI TER ODKLONI FUNKCIJ OROFACIALNEGA PREDELA

Čeljustne in zobne nepravilnosti so odkloni od normalne rasti in razvoja orofacialnega predela, ki lahko nastanejo kot posledica dednih dejavnikov, ali dejavnikov okolja, ali kombinacije obojih. Odkloni od normalne rasti in razvoja lahko nastanejo pred rojstvom ali po njem in se izrazijo kot različne bodisi čeljustne bodisi zobne nepravilnosti. Odnos čeljustnic in zobovja opisujemo v treh ravninah: sagitalni, prečni (transverzalni) in navpični (vertikalni) smeri (slika 1).



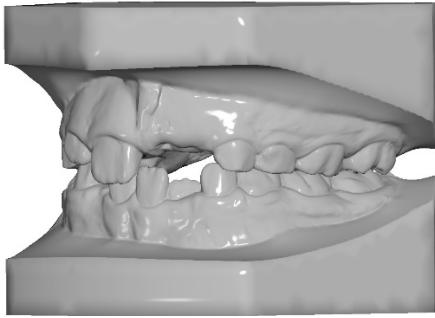Slika 1: Prikaz sagitalne (modra puščica), prečne (rdeča puščica) in navpične (črna puščica) smeri

## **Prepoznava čeljustnih in zobnih nepravilnosti ter odklonov orofacialnih funkcij**

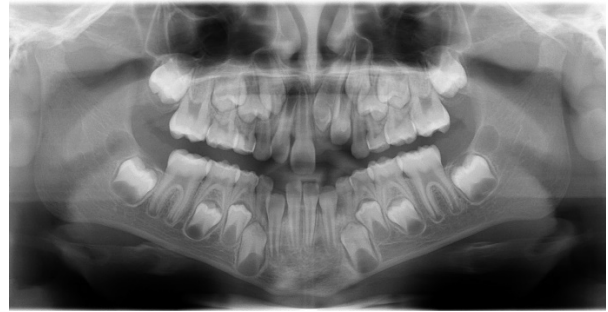Nepravilnosti čeljustnic in zob običajno prepoznavamo ob kliničnem pregledu z analizo obraznih proporcev in odnosov zobovja zgornje in spodnje čeljustnice. Dopolnimo jih z dodatnimi diagnostičnimi postopki, ki nam omogočajo postavitev dokončne diagnoze. Osnovni dodatni diagnostični postopek je analiza študijskih modelov, ki predstavljajo tridimenzionalen prikaz stanja v ustni votlini v vseh treh ravninah (slika 2a). Na njih lahko ugotavljamo odklone med zobnima lokoma ter tudi številčne in položajne nepravilnosti zob znotraj posameznega zobnega loka.

Čeprav je stanje, ki ga prepoznamo na študijskem modelu, večinoma odraz položaja čeljustnic in njunega odnosa, je treba pri načrtovanju obravnave odklone natančno proučiti še na različnih rentgenskih posnetkih. Nepravilnosti zob diagnosticiramo na ortopantomogramskem rentgenskem posnetku zobovja in čeljustnic (slika 2b), na katerem lahko ugotavljamo nepravilnosti v številu zob ter tudi patološke odklone trdih zobnih tkiv, obzobnih tkiv in bazalne kosti zgornje in spodnje čeljustnice.

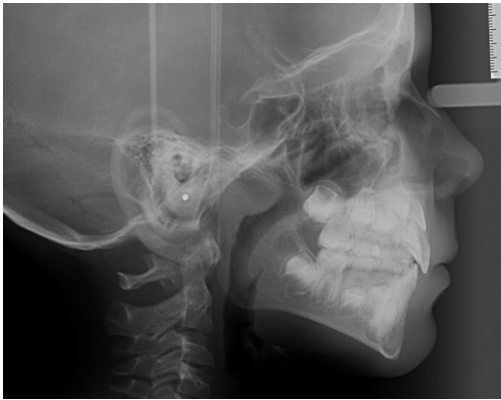




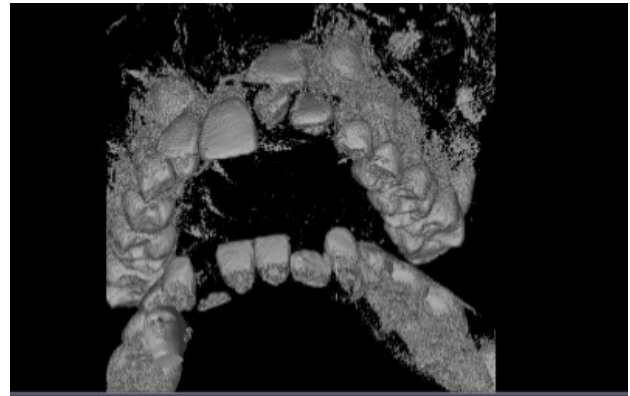a



b



c



d

**Slika 2: Študijski model (digitalni, a), ortopantomogramski posnetek zobovja in čeljustnic (b), stranski rentgenogram glave in vratu (c) ter tridimenzionalni rentgenski posnetek (d)**

Za ugotavljanje čeljustnih nepravilnosti najpogosteje uporabljamo stranski rentegenogram glave in vratu (telerentgen, slika 2c), na katerem lahko prepoznamo skeletne odklone čeljustnic v sagitalno in vertikalno smer ter tudi skeletni odnos čeljustnic. Na telerentgenu lahko izmerimo tudi nagibe zgornjih in spodnjih sekalcev ter njihov odnos v sagitalni in vertikalni smeri ter videz mehkih tkiv obraza (ustnic, nosu, profila) s strani. Skeletne odklone čeljustnic v transverzalni ravnini vrednotimo na posteroanteriornih rentgenskih posnetkih glave in vratu, na katerih vrednotimo tudi nepravilnosti v vertikalni smeri. Ker dvodimenzionalni rentgenski posnetki, kot so ortopantomogram, stranski in posteroanteriorni posnetek glave in vratu, v nekaterih primerih ne omogočajo dovolj jasne opredelitve nepravilnosti, uporabljamo tudi tridimenzionalne rentgenske posnetke, najpogosteje računalniške tomografije s koničnim snopom žarkov (angl. cone beam computer tomography, CBCT, slika 2d). Odklone orofacialnih funkcij najpogosteje ugotavljamo ob kliničnem pregledu, diagnostiko pa lahko dopolnimo z dodatnimi postopki (na primer z ultrazvočnim preverjanjem lege jezika in načina požiranja), sirognatografijo gibov spodnje čeljustnice med žvečenjem, statično ali dinamično magnetno resonanco orofacialnega predela ipd.

## **Etiologija čeljustnih in zobnih nepravilnosti**

Na nastanek čeljustnih in zobnih nepravilnosti vpliva več dejavnikov, in sicer dedni dejavniki in dejavniki okolja. Medtem ko na velikost in obliko skeleta orofacialnega predela, torej tudi na položaj in velikost čeljustnic, ter številčne nepravilnosti zob vplivajo predvsem genetski dejavniki, dejavniki okolja bolj vplivajo na obliko zobnega loka in položaj zob. Na obliko in velikost čeljustnic ter njun odnos vpliva več genov (gre za multigenško dedovanje). Nepravilnosti čeljustnic se izrazijo tudi pri različnih sindromih, vnetnih boleznih delov čeljustnic (na primer pri revmatoidnem artritisu, ki prizadene rastni center sklepnega odrastka spodnje čeljustnice) in presnovnih boleznih, ki zavirajo ali pospešujejo rast čeljustnic in njun razvoj. Med dejavnike okolja uvrščamo orofacialne funkcije (na primer način dihanja, lego jezika ipd.), ki pri odklonih spremenijo ravnovesje sil v ustni votlini ter vplivajo predvsem na položaj zob in obliko zobnega loka. Čeprav v stroki ni enotnega mnenja o tem, ali odkloni funkcij orofacialnega predela vplivajo tudi na oblikovne značilnosti čeljustnic ali so le odraz prilagoditve na njihovo dedno določeno obliko, naj bi dolgotrajno vzdrževanje odklonjene funkcije orofacialnega predela v času rasti in razvoja vplivalo tudi na poslabšanje skeletne nepravilnosti. Pomembni dejavniki okolja so tudi poškodbe čeljustnic in zob, demineralizacija trdih tkiv zob (karies) in bolezen obzobnih tkiv. Zaradi načina dedovanja in delovanja dejavnikov okolja se lahko pri posamezniku sočasno pojavijo različne kombinacije čeljustnih in zobnih nepravilnosti s pridruženimi funkcionalnimi odkloni.

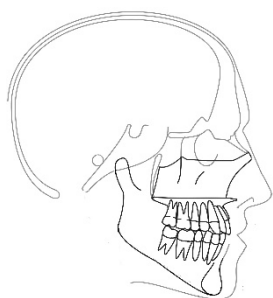
# ČELJUSTNE NEPRAVILNOSTI

## Definicija in razvrstitev čeljustnih nepravilnosti

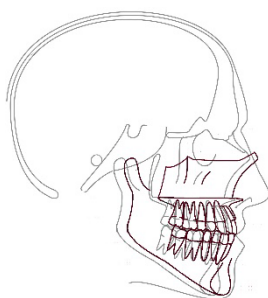
Čeljustne nepravilnosti so odkloni v velikosti in/ali položaju skeleta zgornje (maksile) oziroma spodnje (mandibule) čeljustnice. Če je posamezna čeljustnica zmanjšana v vseh prostorskih ravninah, govorimo o mikrognatiji (gr. *mikros* – malo, gr. *gnathos* – čeljust), če je povečana, pa o makrognatiji (gr. *makros* – veliko). Nesorazmerje med velikostjo zgornje in spodnje čeljustnice se izrazi kot nepravilen odnos med njima. Podobno lahko tudi pri skeletnih položajnih nepravilnostih posamezne čeljustnice ugotovimo njun nepravilni skeletni odnos.

Položaj zgornje in spodnje čeljustnice v sagitalni smeri (slika 3a–i) opredelimo kot ortognatski (gr. *orthos* – pravilen), ko je pravilen v odnosu do sprednje lobanjske baze; retrognatski (lat. *retro* – nazaj), ko čeljustnica leži bolj nazaj glede na njen normalni položaj v odnosu s sprednjo lobanjsko bazo; ali prognatski (lat. *pro* – naprej), ko čeljustnica leži bolj naprej glede na njen normalni položaj v odnosu s sprednjo lobanjsko bazo. Različne kombinacije položajev posamezne čeljustnice v sagitalni smeri definirajo tudi njun odnos, ki je lahko normalen (slika 3a, b in c), distalen (slika 3d, e in f) ali mezialen (slika 3g,h in i).

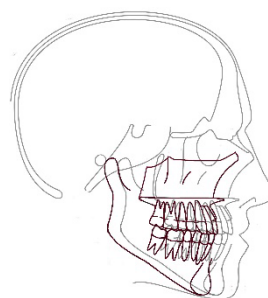
Distalni skeletni odnos čeljustnic je lahko posledica prognatije zgornje čeljustnice, retrognatije spodnje čeljustnice ali kombinacije obeh.



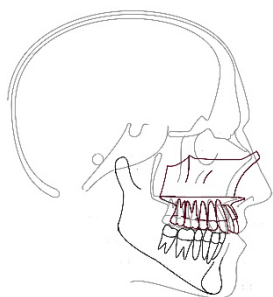
a



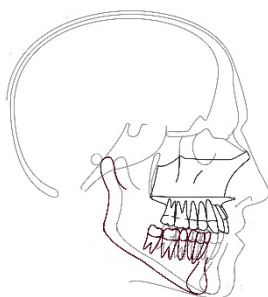
b



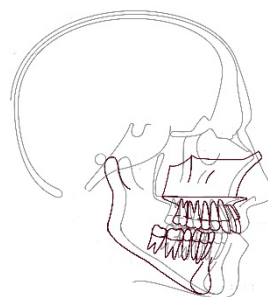
c



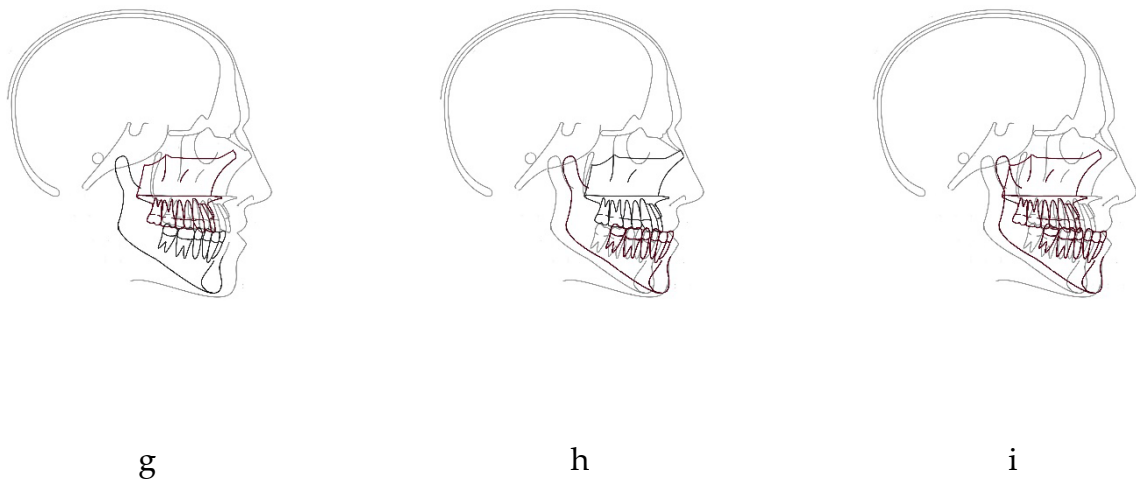
d



e



f

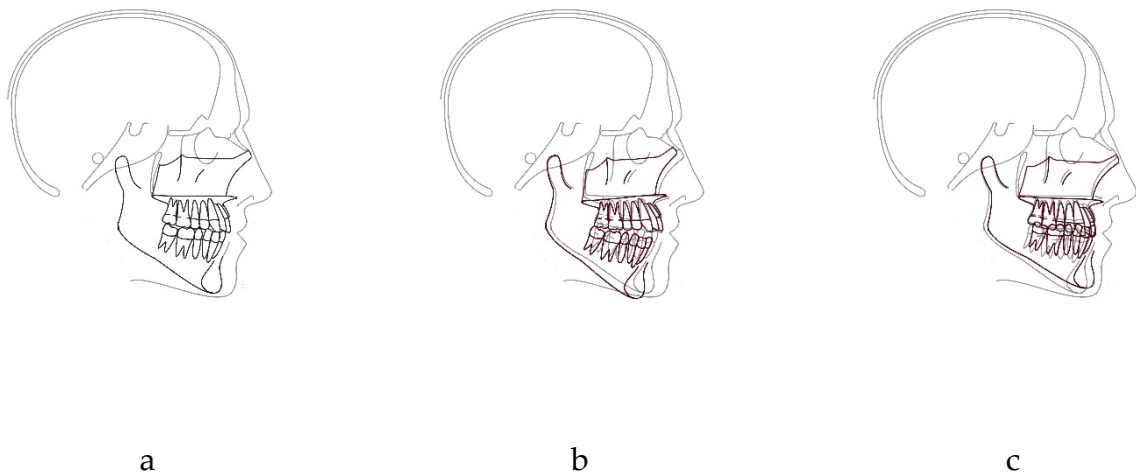


Slika 3: Shematski prikaz odnosa čeljustnic v sagitalni smeri. Normalni odnos čeljustnic pri orognatskem položaju zgornje in spodnje čeljustnice (a), pri retrognatskem položaju zgornje in spodnje čeljustnice (b) ter pri prognatskem položaju zgornje in spodnje čeljustnice (c). Distalni odnos čeljustnic pri prognatskem položaju zgornje in ortognatskem položaju spodnje čeljustnice (d), pri ortognatskem položaju zgornje in retrognatskem položaju spodnje čeljustnice (e) ter pri prognatskem položaju zgornje in retrognatskem položaju spodnje čeljustnice (f). Mezialni odnos čeljustnic pri retrognatskem položaju zgornje in ortognatskem položaju spodnje čeljustnice (g), ortognatskem položaju zgornje in prognatskem položaju spodnje čeljustnice (h) ter pri retrognatskem položaju zgornje in prognatskem položaju spodnje čeljustnice (i).

Distalni odnos se pojavi pri približno 15 odstotkih oseb in je v 75 odstotkih posledica retrognatije spodnje čeljustnice. Mezialni skeletni odnos čeljustnic je lahko posledica retrognatije zgornje čeljustnice, prognatije spodnje čeljustnice ali kombinacije obeh. Pojavi se

pri do 3 odstotkih oseb, pri čemer je v približno enakih deležih posledica retrognatije zgornje čeljustnice, prognatije spodnje ali kombinacije obojega.

V navpični smeri opredelimo položaj zgornje in spodnje čeljustnice glede na sprednjo lobanjsko bazo kot njun nagib, in sicer je posamezna čeljustnica lahko ortoinklinirana in ima pravilen odnos do sprednje lobanjske baze; anteinklinirana, ko je nagnjena v nasprotno smer potovanja urnega kazalca in je v svojem sprednjem delu bližje sprednji lobanjski bazi kot pri normalnem odnosu; ter retroinklinirana, ko ima naklon v smer potovanja urnega kazalca in je njen sprednji del bolj oddaljen od sprednje lobanjske baze kot pri normalnem položaju. Odnos čeljustnic v navpični smeri (slika 4a–c) je lahko normalen. Če sta ena ali obe preveč nagnjeni druga od druge, nepravilnost opredelimo kot skeletni odprti griz, v nasprotnem primeru pa kot skeletni globoki griz. Pojavnost skeletnega odprtega griza je od 1,5 do 6 odstotkov, medtem ko ima skeletni globoki griz od 11 do 25 odstotkov prebivalstva, odvisno od izvora.



**Slika 4: Shematski prikaz odnosa čeljustnic v navpični smeri: normalen (a), povečana navpična razdalja med čeljustnicama (skeletni odprti griz, b) in zmanjšana navpična razdalja med čeljustnicama (skeletni globoki griz, c)**

Ozka oziroma široka čeljustnica je odraz njene zmanjšane oziroma povečane razsežnosti v transverzalni ravnini. Običajno je zgornja čeljustnica približno pet milimetrov širša od spodnje, kar zagotavlja normalen odnos v transverzalni smeri. Včasih se lahko nepravilnost v velikosti čeljustnice pojavi le na eni strani, kar vodi v asimetrijo obraza in asimetrični griz.

Skeletne položajne nepravilnosti temeljnih kosti čeljustnic se kažejo tudi kot nepravilnosti med zobnima lokoma v sagitalni, navpični ali transverzalni smeri, saj zobje ležijo v zobnem odrastku čeljustnice. Vendar se včasih zaradi položajnih sprememb zob (nagibov, pomikov) skeletne nepravilnosti deloma prikrijejo, kar imenujemo naravna kompenzacija. Pri



nekaterih posameznikih blaga skeletna nepravilnost in nepravilen položaj zob vplivata na zdrs spodnje čeljustnice (naprej ali na eno stran) za doseganje največjega števila zobnih stikov v središčnem grizu. Tovrstni funkcionalni zdrs spodnje čeljustnice lahko, če ga ne odpravimo dovolj zgodaj, vodi v nepravilno rast in razvoj čeljustnic ter nastanek skeletne nepravilnosti.

### **Obravnavanje čeljustnih nepravilnosti**

Čeljustne nepravilnosti lahko učinkovito obravnavamo le med rastjo in razvojem, ko lahko rast uravnavamo, spodbujamo ali zaviramo z različnimi čeljustnoortopedskimi pripomočki. Pripomočki za ortopedsko obravnavo čeljustnic so lahko snemni, fiksni ali sestavljeni iz snemnega in fiksnega dela. Uspešnost obravnave je odvisna od stopnje nepravilnosti, razvojnega obdobja posameznika in njegove odzivnosti na obravnavo. Pri neugodni rasti, ki je lahko posledica dednih dejavnikov in tudi dejavnikov okolja, lahko pričakujemo, da bo za odpravo čeljustne nepravilnosti ob koncu rasti potreben tudi kirurški poseg na čeljustnicah.

Nepravilnosti skeletnega odnosa čeljustnic v sagitalni smeri sta distalni in mezialni odnos čeljustnic. Distalni skeletni odnos čeljustnic je lahko posledica prognatske zgornje čeljustnice, retrognatske spodnje čeljustnice ali kombinacije obeh, zato mora biti obravnavo načrtovana glede na diagnosticirano nepravilnost. V ustni votlini pogosto v sagitalni smeri ugotovimo

tudi distalni odnos prvih stalnih kočnikov in povečano sagitalno stopnico (večjo od 4 mm). Progantijo zgornje čeljustnice, ki je posledica čezmerne rasti zgornje čeljustnice, opazimo že pred puberteto. V tem obdobju najpogosteje uporabljamo obrazni lok z ekstraoralnim tegom, da bi učinkovito zavrla čezmerno rast zgornje čeljustnice v sagitalno smer. Obravnavo zaviranja rasti zgornje čeljustnice načrtujemo takrat, ko je njena rast najbolj izrazita, torej v predpubertetnem obdobju.

Distalni skeletni odnos čeljustnic, ki je posledica retrognatije spodnje čeljustnice zaradi njene zmanjšane rasti, obravnavamo z ortopedskimi pripomočki, tako da poskušamo spodbujati rast spodnje čeljustnice. Obravnava je najučinkovitejša v puberteti, saj je ravno v tem času rast spodnje čeljustnice najizrazitejša. Pogosto je pridružen znak distalnega skeletnega odnosa tudi ozka zgornja čeljustnica. Če pri posamezniku z retrognatijo spodnje čeljustnice ugotovimo tudi preozko zgornjo čeljustnico v transverzalni smeri, načrtujemo večstopenjsko obravnavo: ortopedsko širjenje zgornje čeljustnice v predpubertetnem obdobju (mlečno zobovje, zgodnje menjalno zobovje), ki mu sledi ortopedsko spodbujanje rasti spodnje čeljustnice v puberteti.

Mezialni skeletni odnos čeljustnic je lahko posledica retrognatije zgornje čeljustnice, prognatije spodnje čeljustnice ali kombinacije obeh. Ne glede na to, ali je omejena rast zgornje čeljustnice ali pretirana rast spodnje, je protokol obravnave enak, in sicer je treba obravnavo začeti že pred puberteto (mlečno in zgodnje menjalno zobovje), tako da z obrazno masko v

kombinaciji z aparatom za širjenje zgornje čeljustnice dodatno spodbujamo njeno rast. Aparat za širjenje zgornje čeljustnice uporabljamo tudi, kadar ta ni preozka, vendar le omejeno obdobje. Raziskave namreč kažejo, da se z razmaknitvijo nebne šiva hkrati razmaknejo tudi drugi šivi zgornje čeljustnice v stiku z drugimi obraznimi kostmi, kar naj bi povečalo učinkovitost delovanja obrazne maske in dodatno pripomoglo k spodbujanju rasti zgornje čeljustnice. V primerih s pridruženo prognatijo spodnje čeljustnice pričakujemo, da bo kljub popravku odnosa čeljustnic v predpubertetnem obdobju zgornja čeljustnica v puberteti še zrasla. Takrat lahko obravnavo z obrazno masko ponovimo, vendar so skeletni učinki bistveno manjši kot pred puberteto. V času rasti čeljustnic lahko uporabimo pripomočke z dodatnim skeletnim sidranjem, ki omogočajo več skeletnih učinkov na čeljustnice predvsem v pubertetnem in popubertetnem obdobju.

Skeletni nepravilnosti odnosa čeljustnic v navpični smeri sta skeletni odprti in globoki griz. Skeletni odprti griz je lahko posledica anteinklinirane zgornje, retroinklinirane spodnje čeljustnice ali kombinacije obojega. Ortopedska obravnava skeletnega odprtega griza je pogosto dolgotrajna in zahteva preusmeritev rasti zgornje oziroma spodnje čeljustnice v vertikalno smer. Obravnavo skeletnega odprtega griza začnemo v predpubertetnem obdobju (pri mlečnem ali zgodnjem menjalnem zobovju), s pripomočki, ki omejujejo rast zgornje čeljustnice v navpično smer (na primer obrazni lok s parietalnim sidranjem), z različnimi snemnimi (na primer bionator zaščitnega tipa, regulator funkcije tipa IV po Fränkle) ali fiksnimi (transpalatinalni lok, fiksni ortodontski aparat) pripomočki. Tudi pri odprtem grizu

se lahko odločimo za dodatno skeletno sidranje z začasnimi kostnimi sidri (mini vsadki). Pripomoček za odpravo skeletnega odprtega griza izberemo na podlagi natančne prepoznave vseh vidikov nepravilnosti pri posamezniku.

Rast čeljustnic v navpično smer se konča najpozneje v razvoju, zato lahko obravnavo vertikalnih skeletnih nepravilnosti sicer začnemo kadar koli, a moramo upoštevati, da pri odprtem grizu zgodnja obravnava pomeni preprečevanje slabšanja stanja, hkrati pa zahteva dolgotrajne postopke za vzdrževanje stanja po odpravi nepravilnosti. Nasprotno je z obravnavo globokega griza smiselno počakati do konca rasti (če ni opaziti travme mehkih tkiv ustne votline), saj se z razvojem čeljustnic in predvsem z izraščanjem zob stanje pogosto spontano izboljša. Tako kot odprti lahko tudi globoki griz skeletnega značaja obravnavamo z različnimi snemnimi (snemne plošče s sprednjim platojem, osnovni tip bionatorja, regulator funkcije po Fränkle tipa II) ali nesnemnimi (nesnemni ortodontski aparat) pripomočki. Vrsto pripomočka za odpravo skeletnega globokega griza izberemo tudi glede na pridružene čeljustne in zobne nepravilnosti.

## ZOBNE NEPRAVILNOSTI

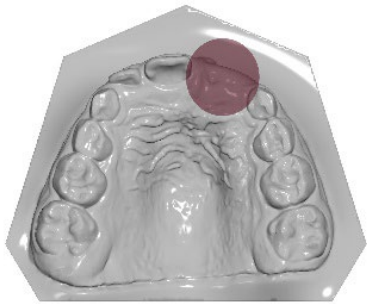
### **Definicija in razvrstitev zobnih nepravilnosti**

Zobne nepravilnosti razvrstimo na nepravilnosti v zobnem loku in nepravilnosti med zobnima lokoma. Zadnje so lahko tudi posledica skeletnih položajnih nepravilnosti čeljustnic in večinoma niso v predelu enega zoba, temveč prizadenejo večjo skupino zob ali zobovje kot celoto.

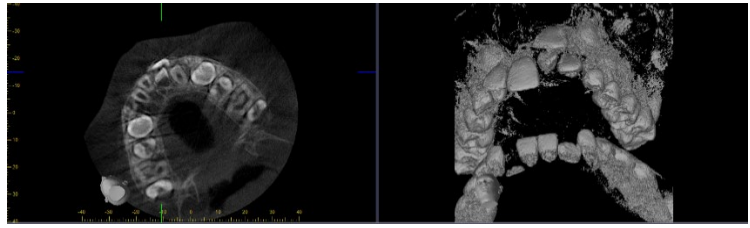
#### *Nepravilnosti v zobnem loku*

Nepravilnosti v zobnem loku so odkloni v številu in položaju zob ter nesorazmerje med razpoložljivim in potrebnim prostorom za razvrstitev zob v sklenjeno zobno vrsto. Čeprav se številčne in položajne nepravilnosti zob lahko pojavijo kjer koli v zobnem loku, obstajajo mesta (filogenetsko labilni predel), na katerih je njihova pojavnost večja (na primer predeli drugih ličnikov, zgornjih stranskih sekalcev ipd.).

Številčne nepravilnosti zob lahko opredelimo kot prisotnost nadštevilnega zoba (slika 5) ali odsotnost enega ali več zob. Odsotnost zoba lahko nastane zaradi odsotnosti zasnove za posamezni zob (agenezija, slika 6) ali več njih.

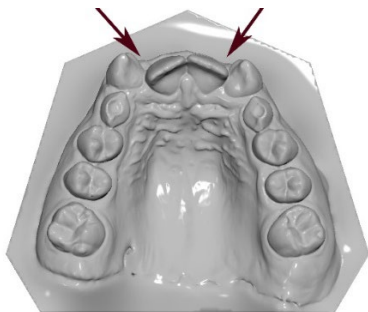


a

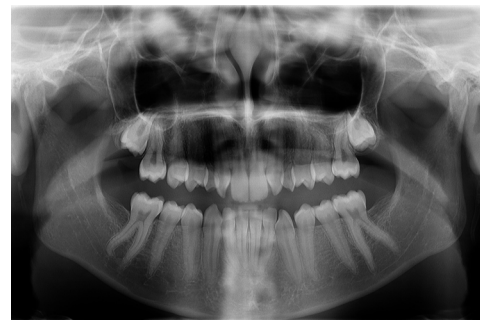

b

Slika 5: Zobni lok (a), na katerem je vidna vrzel na mestu desnega srednjega sekalca, in pripadajoči tridimenzionalni rentgenski posnetek (b), ki prikazuje oviro (nadštevilni zob) pri izraščanju srednjega sekalca.



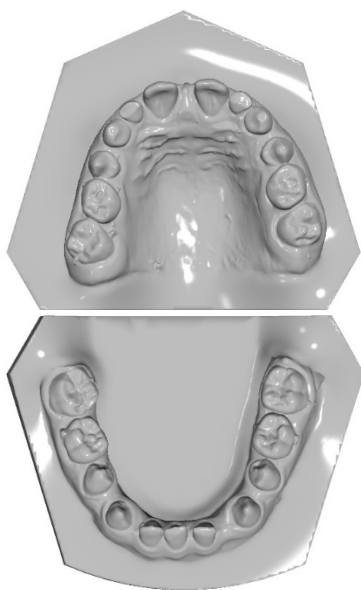
a



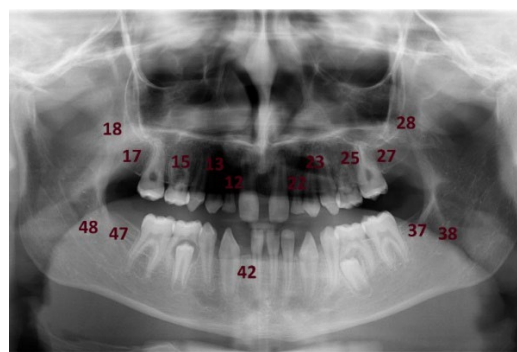
b

Slika 6: Zobni lok (a) z označenima mestoma (puščici), na katerih nista izrasla zgornja stalna stranska sekalca, in pripadajoči ortopantomogramski rentgenski posnetek čeljustnic in zobovja, ki prikazuje odsotnost zasnov za stranska sekalca (b).

Oligodontijo (slika 7) prepoznamo ob odsotnosti šest ali več zobnih zasnov, pri čemer ne upoštevamo odsotnosti zasnov za tretje kočnike. Če ugotovimo odsotnost zasnov za vse stalne zobe, nepravilnost imenujemo anodontija. Manjkajoči zobje v zobnem loku lahko torej z etiološkega vidika pomenijo nepravilnosti v razvoju posameznega zoba ali zobne skupine. Njihova odsotnost je lahko tudi posledica izbitja ali (predčasne) ekstrakcije.



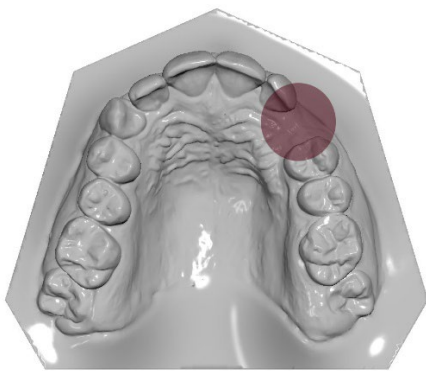
a



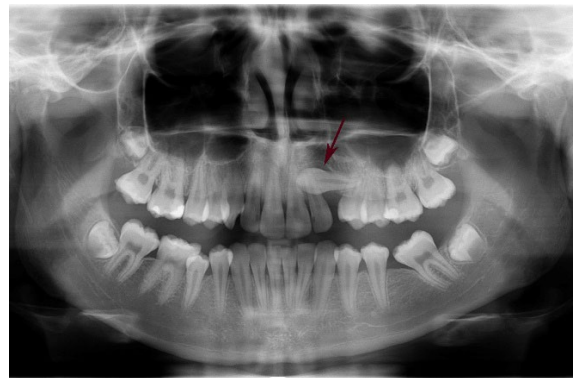
b

**Slika 7: Zobna loka (a) in pripadajoči ortopantomogramski rentgenski posnetek čeljustnic in zobovja (b), ki prikazuje večje število odsotnosti zasnov za stalne zobe (hipodontija).**

V stalnem zobovju je razširjenost nadštevilnih zob od 0,1 do 3,6 odstotka, najpogosteje v predelu med zgornjimi sekalci (meziodens). Druge oblike nadštevilnih stalnih zob so disto- in paramolar ter nadštevilni ličnik. Nadštevilni zobje so pogosto neizrasli in lahko ovirajo izraščanje stalnih zob. Agenezije se pojavljajo pri 12 do 15 odstotkov oseb, če ne upoštevamo tretjih kočnikov, in to pogosteje pri ženskah kot pri moških. Najpogosteje manjkajoči zobje v zobni vrsti so poleg tretjih kočnikov (pojavnost med prebivalstvom znaša od 20 do 25 odstotkov) še drugi ličniki v spodnji in zgornji čeljustnici ter zgornji stranski sekalci. Manjkajoče zobe v zobnem loku, pri katerih zasnova je, vendar zaradi različnih razlogov niso izrasli (ovira na poti izraščanja, premalo prostora za izraščanje ipd.), imenujemo zagozdeni oziroma impaktirani zobje (slika 8).



a

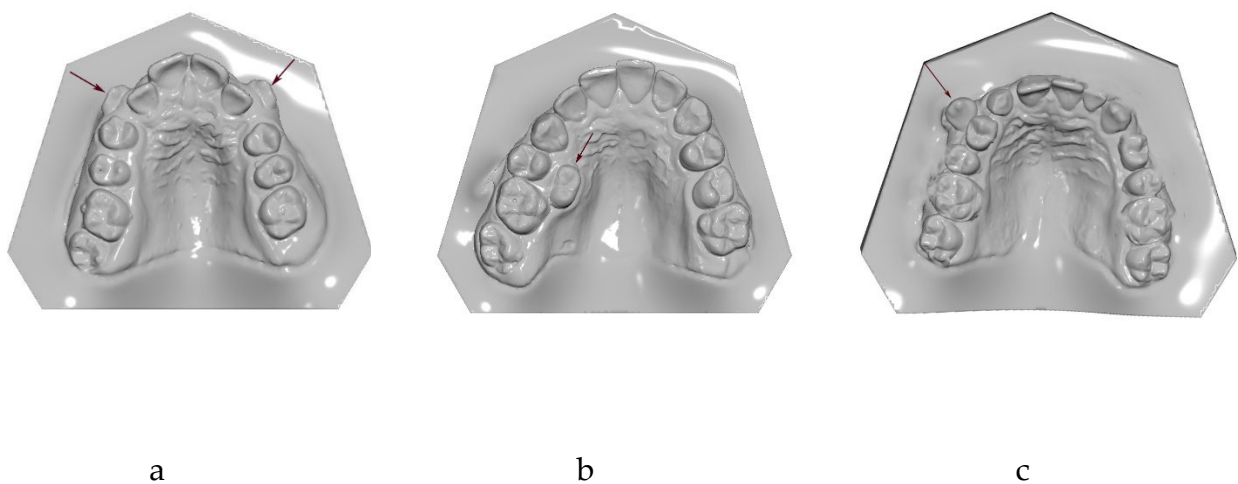


b

**Slika 8: Neizrasli (impaktirani) zgornji desni podočnik z vidno vrzeljo na modelu (a, označeni predel) in horizontalno lego (b, puščica) na ortopantomogramskem posnetku zobovja in čeljustnic**



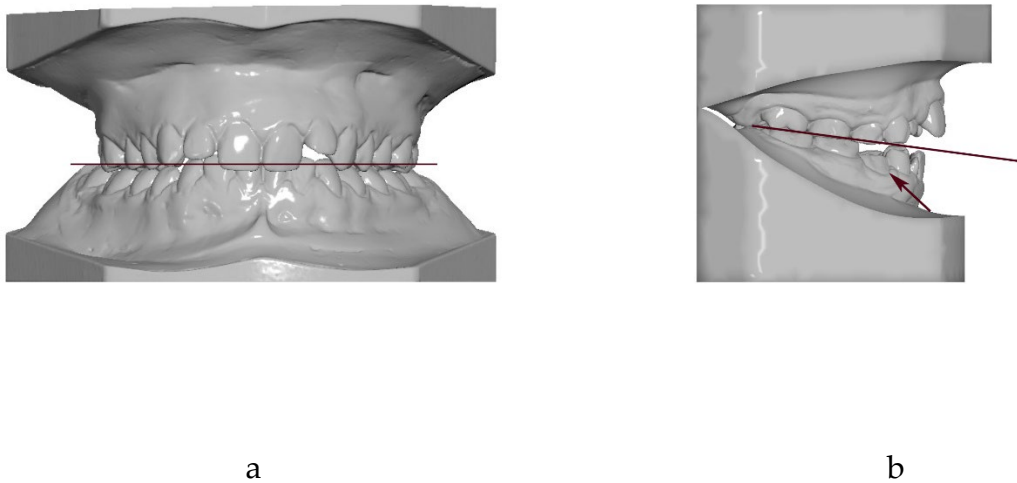
Med položajne nepravilnosti zob uvrščamo ektopični položaj, ki ga opredelimo kot zobno nepravilnost, ko je zob izrasel na nepravilnem mestu zunaj zobne vrste. Ektopični položaj je lahko bolj vestibularno (slika 9a) ali oralno (slika 9b), vendar v predelu, na katerem bi moral izrasti (distopija), ali v zobnem loku zamenja svoj položaj s sosednjim zobom (transpozicija, slika 9c).



**Slika 9: Vestibularni položaj zgornjih stalnih podočnikov (distopija, a), oralni položaj zgornjega drugega desnega ličnika (b) in položaj zgornjega desnega stalnega podočnika na mestu prvega stalnega ličnika (c)**

V navpični smeri uvrščamo med položajne nepravilnosti tudi supraokluzijo (slika 10a), če zob izrašča nad grizno ravnino, in infraokluzijo, ko zob ni izrasel do grizne ravnine (slika 10b). Najpogostejši vzrok za supraokluzijo je odsotnost zoba antagonista, ki bi ob griznem

stiku preprečeval čezmerno izraščanje v navpično smer. Infraokluzija je posledica ovire (pogosto jezik), ki preprečuje izraščanje zoba do griznega stika (grizne ravnine), ali ankilozе (zakostenelosti) zoba. Infraokluzija mlečnega zoba je lahko povezana tudi z odsotnostjo zasnovе za stalnega naslednika.



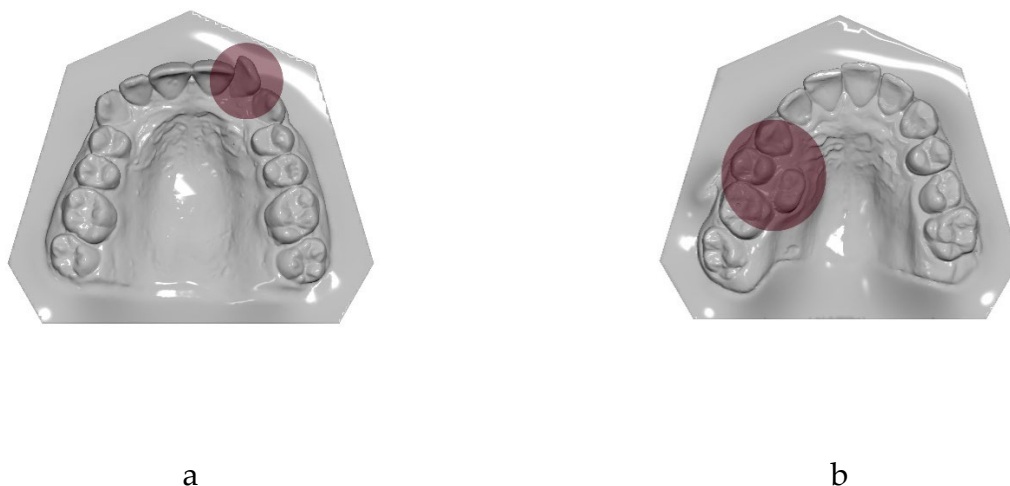
**Slika 10: Supraokluzija zgornjih srednjih stalnih seklancev (a) in infraokluzija desnega prvega mlečnega kočnika (b, puščica). Rdeča črta označuje grizno ravnino.**

Med položajne nepravilnosti zob spadajo tudi nagibi zob (slika 11a), ki jih zaznamuje nagib vzdolžne osi zoba v vestibulooralno ali meziodistalno smer. Zasuke (rotacije) zob opredelimo kot nepravilnost prečne osi krone zoba (pri sekalcih incizalnega roba) glede na idealen potek krivine zobnega loka z okluzijske smeri (slika 11b). Nagibi in zasuki zob se pogosto pojavljajo ob pomanjkanju prostora v zobnem loku za njihovo ustrezno uvrstitev.



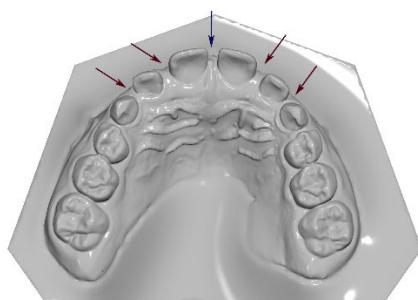
**Slika 11: Nagib (a) in zasuk (b) zoba. Modra črta označuje idealno navpično os zoba (a) oziroma potek incizalnega roba (b), rdeča črta pa dejanski položaj zoba. Kot med črtama opredeli razsežnost nagiba (a) oziroma zasuka (b) zoba.**

Razlika med razpoložljivim in potrebnim prostorom za razvrstitev zob v sklenjeno zobno vrsto opredeljuje prostorske razmere v zobnem loku. Nepravilnost se lahko pokaže kot pomanjkanje prostora za izrast vseh zob (tesno stanje, slika 12), kar se lahko kaže v motnji v izražanju posameznega zoba ali spremembi položaja posameznega zoba (oralna ali vestibularna lega, zasuk, nagib). Tesno stanje se izrazi takrat, ko je razpoložljivi prostor v zobnem loku manjši od potrebnega za uvrstitev zob v zobno vrsto in je kazalnik nesorazmerja med velikostjo čeljustnic (premajhna glede na velikost zob) ali dolžino zobnega loka (prekratek glede na velikost zob) in velikostjo zob (preveliki v meziodistalni smeri glede na čeljustnico oziroma zobni lok).



**Slika 12: Tesno stanje v sprednjem (a) in stranskem (b) predelu zobnega loka**

Presežek prostora (slika 13) se kaže kot vrzeli (diastem, razmikov) med zobmi in je lahko posledica manjkajočih zob ali nesorazmerja med velikostjo čeljustnic (prevelika glede na velikost zob) in velikostjo zob (premajhni v meziodistalni smeri glede na velikost čeljustnic).

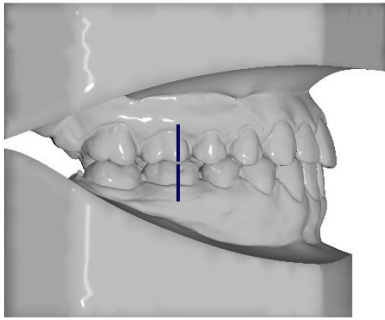


**Slika 13: Vrzeli v zgornjem zobnem loku. Modra puščica označuje diastemo mediano oziroma razmik med zgornjima sekalcema.**

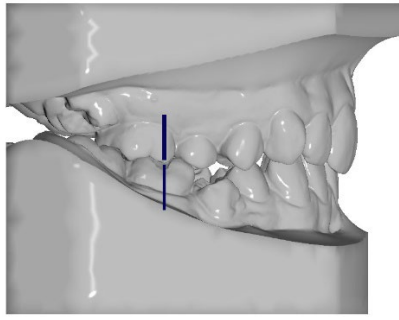
## *Nepravilnosti med zobnima lokoma*

Med zobnima lokoma ločimo nepravilnosti v sagitalni, navpični in prečni smeri. V sagitalni smeri ugotavljamo odnos prvih stalnih kočnikov in tudi preostalih zob stranskega predela zobnega loka ter merimo sagitalno stopnico, ki opredeljuje odnos sekalcev v središčnem grizu.

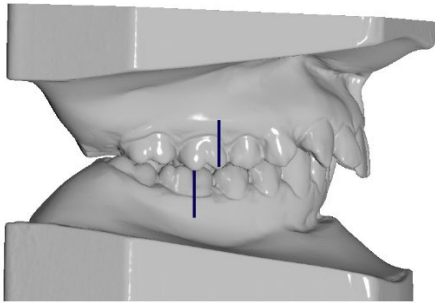
Odnos prvih stalnih kočnikov na vsaki strani zobnega loka je podlaga za temeljni razvrstitveni sistem nepravilnosti griza v zobni in čeljustni ortopediji, ki ga je leta 1899 zasnoval in objavil E. H. Angle (klasifikacija po Anglu). Angle je glede na odnos prvih stalnih kočnikov opredelil normalni griz (okluzijo) in tri razrede malokluzije. Pri normalnem odnosu v središčnem grizu meziobukalni vršek prvega zgornjega stalnega kočnika leži v brazdi med meziobukalnim in distobukalnim vrškom prvega spodnjega stalnega kočnika, tako da nastane rahel bukalni previs; drugi zobje v zobnih lokih so pravilno razvrščeni v skladno okluzijo (slika 14a). Če so prvi stalni kočniki v normalnem odnosu v središčnem grizu, vendar so v drugih predelih zobnega loka položajne nepravilnosti posameznih zob, Angle tako stanje opredeli kot nepravilnost razreda I (R I, slika 14b). Kadar brazda med meziobukalnim in distobukalnim vrškom prvega spodnjega stalnega kočnika leži bolj distalno v odnosu z meziobukalnim vrškom prvega zgornjega stalnega kočnika, Angle nepravilnost opiše kot razred II (R II, distalni griz, slika 14), pri bolj mezialnem položaju spodnje brazde glede na zgornji vršek pa kot razred III (R III, mezialni griz, slika 14d).



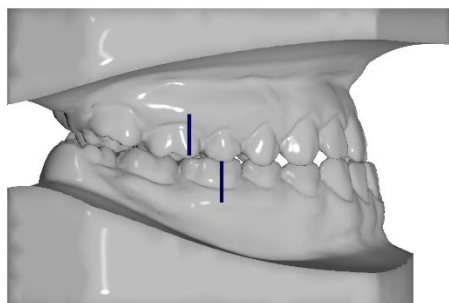
a



b



c



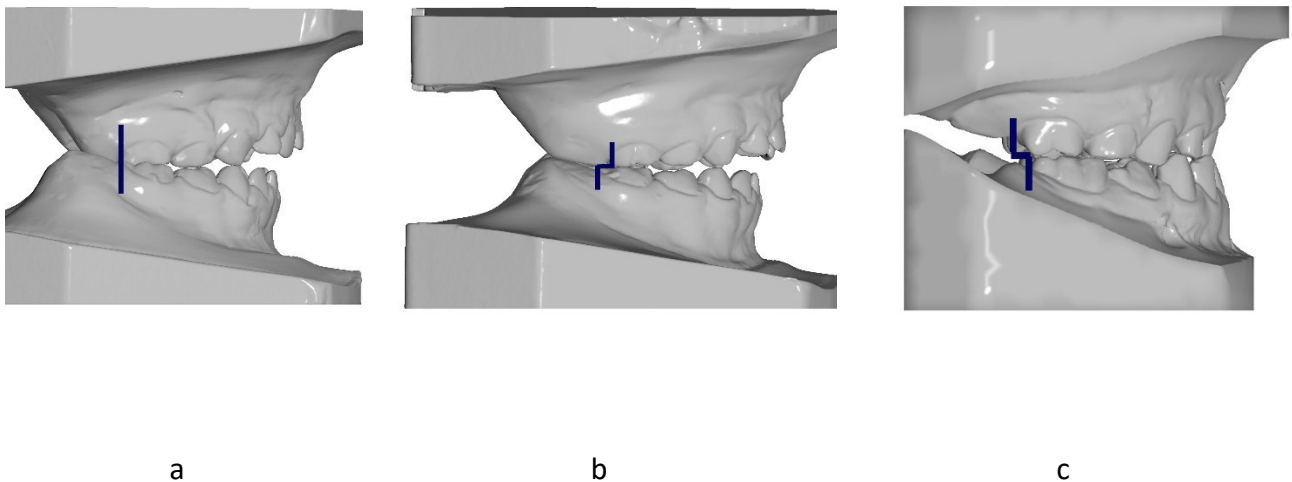
d

**Slika 14: Normalna okluzija (a), razred I (b), razred II (c) in razred III (d) malokluzije po Anglovem razvrstitvenem sistemu**

Kasneje so Anglovo klasifikacijo razreda II dopolnili tako, da so dodali dva oddelka glede na odnos sekalcev. Za oddelek 1 sta poleg odnosa kočnikov R II značilna še nagib zgornjih

sekalcev naprej (proklinacija) in povečana sagitalna stopnica (R II/1). Pri oddelku 2 so zgornji sekalci nagnjeni nazaj (retroinklinacija), zato sagitalna stopnica ni povečana, večkrat pa je prisoten povečan incizalni previs (R II/2).

V mlečnem zobovju obojestransko opazujemo, ali se zobni vrsti (zgornji in spodnji drugi mlečni kočnik) zaključujeta v obliki postmolarne ravnine (slika 15a), distalne (slika 15b) ali mezialne postmolarne stopnice (slika 15c).

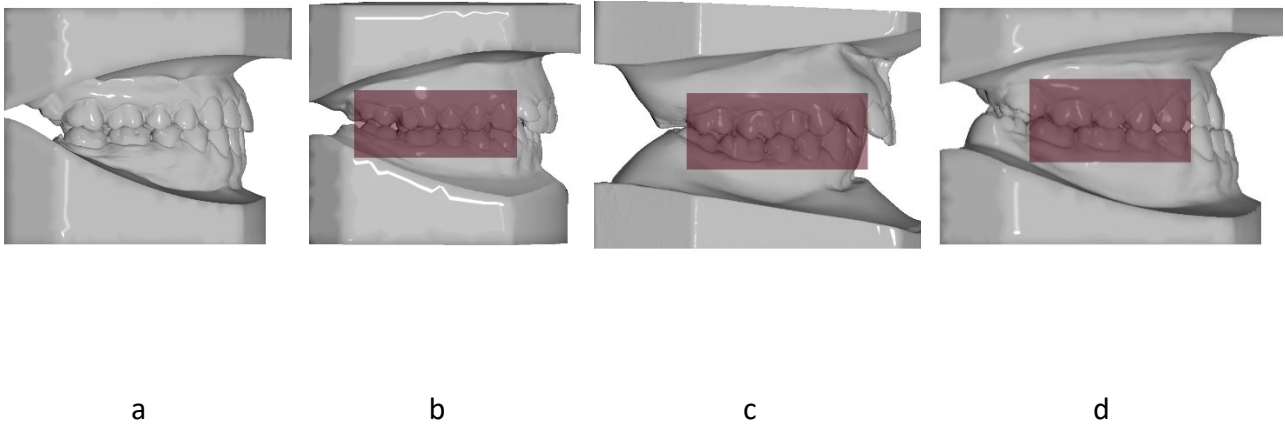


**Slika 15: Zobni vrsti v mlečnem zobovju se v središčnem grizu lahko zaključujeta v obliki postmolarne ravnine (a), distalne (b) ali mezialne stopnice (c).**

Pri distalni stopnici leži spodnji drugi mlečni kočnik bolj distalno glede na spodnjega, pri mezialni stopnici pa bolj mezialno, tako da distalni aproksimalni ploskvi drugih mlečnih kočnikov nista v isti (postmolarni) ravnini. Če se zobni vrsti zaključujeta s postmolarno ravnino, lahko pričakujemo, da bo končni odnos prvih stalnih kočnikov R I ali R II. Če ugotovimo distalno postmolarno stopnico, bosta prva stalna kočnika izrasla v odnos R II, pri mezialni postmolarni stopnici pa v odnos R III, lahko tudi v R I, odvisno od obsega rasti čeljustnic.

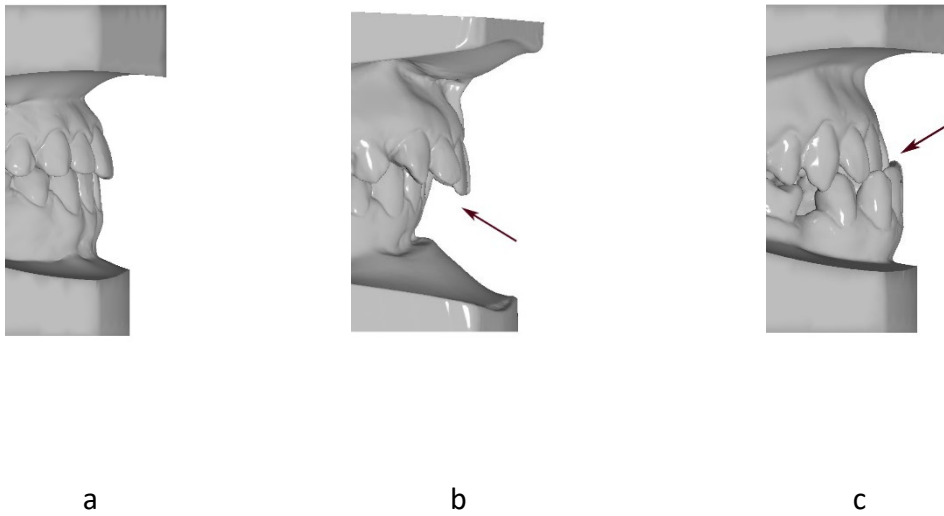
Poleg odnosa prvih stalnih kočnikov v sagitalni smeri opazujemo tudi griz drugih stranskih zob zobnega loka, in sicer lahko ugotovimo normalni griz (slika 16a), ko so prvi stalni kočniki v odnosu razreda I in ima vsak zgornji zob v središčnem grizu dva antagonista; singularni antagonizem, ko je eden ali več zob stranskega predela zgornjega zobnega loka v stiku z le enim zobom spodnjega zobnega loka (slika 16b); distalni griz, ko zobje stranskega predela spodnjega zobnega loka grizejo distalno glede na zgornje, pri čemer ima vsak zob stranskega predela zobnega loka dva anatagonista (slika 16c); ali mezialni griz, ko zobje stranskega predela spodnjega zobnega loka grizejo mezialno glede na zgornje, pri čemer ima vsak zob stranskega predela zobnega loka dva anatagonista (slika 16d).





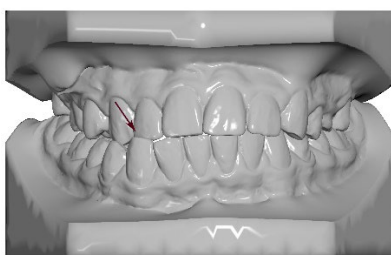
**Slika 16: Normalni griz (a), singularni antagonizem (b), distalni griz (c) in mezialni griz (d) zob stranskega predela zobnega loka v sagitalni smeri**

V sprednjem predelu zobnega loka merimo razsežnost sagitalne stopnice, in sicer izmerimo vodoravno razdaljo med labialno ploskvijo spodnjega sekalca in incizalnim robom zgornjega sekalca (slika 17a). Normalna razsežnost sagitalne stopnice je od 1 do 4 mm. Vrednosti sagitalne stopnice, večje od od 4 mm, definiramo kot povečano sagitalno stopnico (slika 17b). Ko zgornji sekalci z incizalnim robom grizejo na incizalni rob spodnjih sekalcev (t. i. odnos rob na rob, slika 17c) in izmerimo sagitalno stopnico manjšo od 1 mm, pri čemer zgornji sekalci ležijo za spodnjimi, nepravilnost imenujemo obratna sagitalna stopnica (slika 17d).



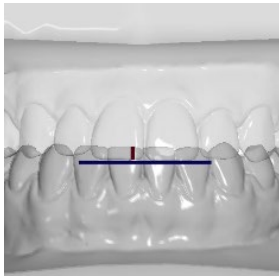
**Slika 17: Sagitalna stopnica v mejah normalnih vrednosti (a), povečana sagitalna stopnica (b) in obratna sagitalna stopnica (c)**

V takih primerih izmerimo razdaljo med labialno ploskvijo zgornjih sekalcev in incizalnim robom spodnjih sekalcev ter meritvi pripišemo negativni predznak (negativne vrednosti sagitalne stopnice). Zadnjo prepoznamo, ko vsi sekalci zgornjega zobnega loka grizejo za sekalci spodnjega zobnega loka. Če pa le eden, dva ali trije zgornji sekalci grizejo za spodnjimi, nepravilnost imenujemo sprednji križni griz (slika 18).

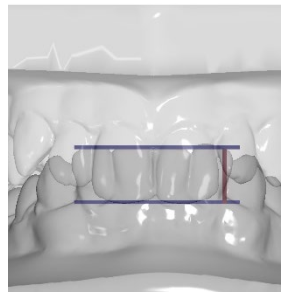


**Slika 18: Križni griz v predelu desnega sekalca in podočnika (puščica)**

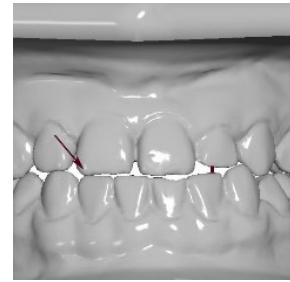
V navpični smeri ugotavljamo incizalni previs, ki opredeljuje odnos sekalcev v središčnem grizu, in bukalni previs stranskih zob zobnega loka. Razsežnost incizalnega previsa opredelimo kot navpično razdaljo med incizalnim robom spodnjega sekalca in pravokotno preslikavo incizalnega roba zgornjega sekalca na labialno ploskev spodnjega (slika 19a). Normalna vrednost incizalnega previsa je od 1 do 4 mm. Razsežnosti incizalnega previsa, večje od 4 mm, opredelimo kot globoki griz (slika 19b). Manjše vrednosti ugotovimo pri odnosu sekalcev rob na rob, in sicer 0 mm (slika 19c), ali pri odprtem grizu. Odprti griz je zev med zgornjimi in spodnjimi sekalci (slika 19d), njegovo razsežnost pa izmerimo kot razdaljo med incizalnimi robovi zgornjih in spodnjih sekalcev. V stranskem predelu zobnega loka odprti griz opredelimo kot zev med stranskimi zobmi zobnega loka in jo izmerimo kot razdaljo med vrški zob antagonistov.



a



b

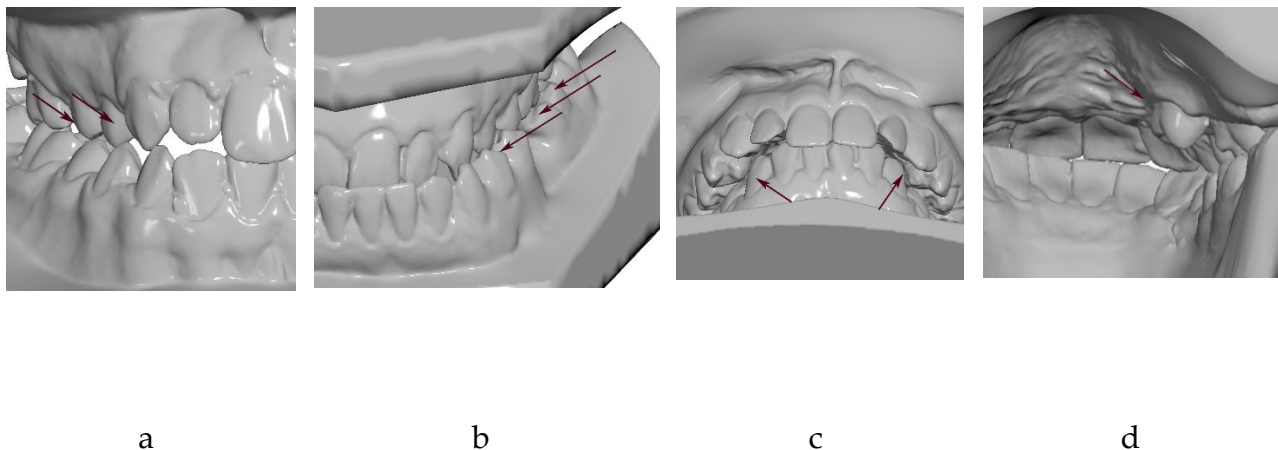


c

**Slika 19: Incizalni previs normalnih razsežnosti (a), povečani incizalni previs (b) in zmanjšani incizalni previs (c). Puščica označuje odnos sekalca rob na rob, črta pa razsežnost previsa oziroma odprtega griza.**

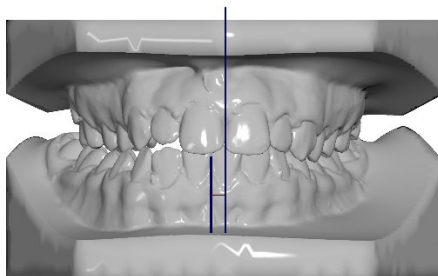
V prečni smeri ugotavljamo ustrezen bukalni previs (bukalni vrški zgornjih zob s svojimi nebnimi ploskvami grizejo ob bukalne ploskve bukalnih vrškov spodnjih zob) zob stranskega predela zobnega loka in skladnost središčnic zgornjega in spodnjega zobnega loka v središčnem grizu. Odsotnost ustreznega bukalnega previsa se lahko kaže kot singularni antagonizem v sagitalni smeri, križni griz ali bukalna/oralna nonokluzija zob. Singularni antagonizem v transverzalni smeri zaznamo, ko bukalni vrški zgornjih zob grizejo na bukalne vrške spodnjih zob (slika 20a). Križni griz stranskih zob je nepravilnost, pri kateri bukalni vrški zgornjih zob grizejo v centralno jamico spodnjih zob (slika 20b). Oralna nonokluzija je stanje, ko bukalni vrški zgornjih stranskih zob s svojo bukalno ploskvijo grizejo ob jezično ploskev lingvalnih vrškov spodnjih zob (slika 20c). Nasprotno bukalno

nonokluzijo opredelimo, ko lingvalni vrški zgornjih zob s svojo nebno ploskvijo grizejo ob bukalno ploskev bukalnih vrškov spodnjih zob (slika 20d).



**Slika 20: Singularni antagonizem (a), križni griz (b), bukalna nonokluzija (c) in oralna nonokluzija (d) zob stranskega predela zobnega loka v transverzalni smeri**

V sprednjem predelu zobnega loka v transverzalni smeri opazujemo zamik središčnic zgornjega in spodnjega zobnega loka, ki sta pri normalnem grizu skladni s kostnima središčnicama zgornje in spodnje čeljustnice ter tudi med seboj. Odstopanje izmerimo kot razdaljo med posamezno središčnico in pripadajočo kostno mediano črto ter zamik med zgornjo in spodnjo (slika 21).



**Slika 21: Zamik središčnice spodnjega zobnega loka v desno glede na zgornjo središčnico**

## **Obravnavna zobnih nepravilnosti**

Zobne nepravilnosti zahtevajo ortodontsko obravnavo, ki jo lahko opravimo kadar koli, tudi po končani rasti in razvoju. Kljub temu jo je zaradi težavnosti obravnave nekaterih zobnih nepravilnosti (na primer zagozdenih zob) smiselno začeti med razvojem oziroma takoj ob prepoznani nepravilnosti, saj lahko z interceptivnimi ali protivgnezditenim pristopom preusmerimo dokončen razvoj ali poslabšanje nepravilnosti. Ortodontsko obravnavo, torej nagibanje, sukanje in premike zob vzdolž zobnega loka lahko opravimo bolj ali manj učinkovito z aktivnimi snemnimi pripomočki, bodisi snemnimi ploščami bodisi preoblikovanimi folijami in fiksnimi pripomočki. Čeprav imajo lahko nekateri pripomočki tudi skeletne učinke, jih za ortodontske premike aktiviramo tako, da sproščajo primerne sile in izzovejo le načrtovani premik zoba.

Večkrat smo za odpravo zobnih nepravilnosti prisiljeni uporabiti dodatne (neortodontske) pristope. Tako na primer nadštevilne zobe, ki ovirajo izraščanje drugih zob, odstranimo (izpulimo, če so izrasli, ali kirurško odstranimo, če so zaostali v kosti). Vrzeli zaradi manjkajočih zob lahko zapremo s pomikom sosednjih zob na mesto manjkajočega zoba. Včasih se zaradi pridružene skeletne nepravilnosti in nesorazmerja v barvi in velikosti krone nadomestnega zoba v takih primerih raje odločimo za implantološko-protetično obravnavo. Tesno stanje v zobnem loku prav tako lahko odpravimo na več načinov, saj lahko razpoložljiv prostor v zobnem loku povečamo z distalizacijo kočnikov ali širjenjem zobnega loka

(primerno predvsem za zgornji zobni lok), s proklinacijo sekalcev, meziodistalno redukcijo sklenine zob ali izdrtjem posameznih zob. Načrt obravnave seveda določajo pridružene nepravilnosti v položaju in velikosti zob ter morebitne skeletne nepravilnosti. Načrt ortodontske obravnave mora biti usmerjen v odpravo nepravilnosti glede na njeno etiologijo. Tako mora na primer obravnava distalnega odnosa kočnikov, ki je posledica mezializacije prvega zgornjega stalnega kočnika zaradi predčasne izgube mlečnih zob (porušen oporni predel), stremeti k distalizaciji preveč mezialno pomaknjenega kočnika. Podobno si moramo pri zdravljenju povečane sagitalne stopnice zaradi preveč naprej nagnjenih zgornjih sekalcev (na primer zaradi razvade sesanja prsta) prizadevati za njihovo retroinklinacijo. Odprti griz, ki je posledica infrapozicije zob sekalcev, obravnavamo z njihovo ekstruzijo (pomik v navpično smer proti okluzijski ravnini); nasprotno globoki griz, ki je posledica supraerupcije sekalcev, zdravimo z njihovo intruzijo (pomik v navpično smer stran od okluzijske ravnine). Ker so nekatere zobne nepravilnosti posledica odklona orofacialne funkcije, je smiselno po odpravi nepravilnosti zob odpraviti tudi odklonjeno orofacialno funkcijo, ki bi lahko povzročila ponovitev nepravilnosti.

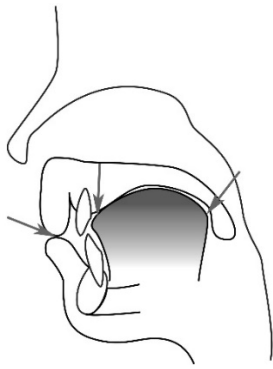


## **ODKLONI FUNKCIJ OROFACIALNEGA PREDELA**

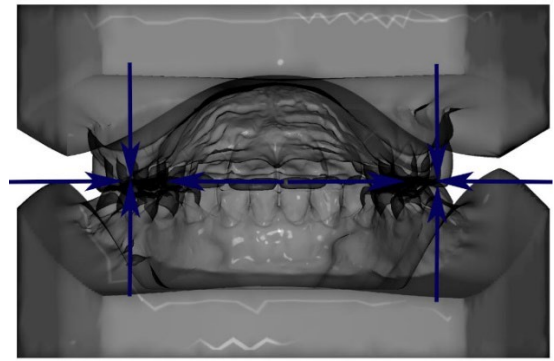
Za normalno rast in razvoj orofacialnega predela so pomembni tako genetski dejavniki kot dejavniki okolja. Med okoljske uvrščamo tudi funkcije orofacialnega predela. Ustrezne funkcije orofacialnega predela omogočajo normalno rast in razvoj čeljustnic, dolgotrajni odkloni funkcij orofacialnega predela pa lahko privedejo do nastanka različnih zobnih in čeljustnih nepravilnosti oziroma vodijo v njihovo poslabšanje.

### **Definicija in razvrstitev odklonov orofacialnih funkcij**

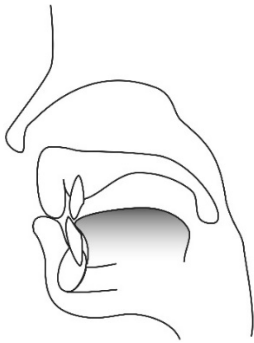
V ustni votlini vlada ravnovesje sil med silo lic in jezika ter grizno in erupcijsko silo (slika 22a in b). Pravilne funkcije orofacialnega predela vzdržujejo optimalno ravnovesje za normalno rast in razvoj čeljustnic in griz. Odkloni funkcij orofacialnega predela privedejo do spremenjenega ravnovesja sil v ustni votlini (slika 22c in d), kar vpliva na rast čeljustnic, predvsem pa na obliko zobnih lokov in položaj zob. Med funkcionalne odklone uvrščamo nepravilno funkcijo dihanja, požiranja, govora in različne razvade.



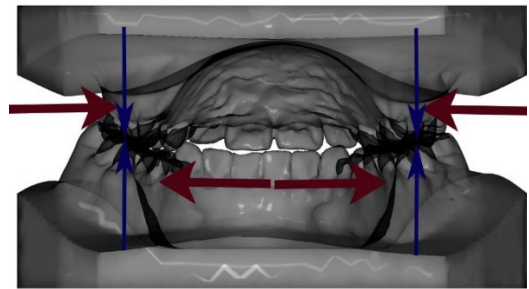
a



b



c



d

Slika 22: Pravilno (a, b) in nepravilno (pri legi jezika na ustnem dnu, c, d) ravnovesje sil v ustni votlini. Ob popolnem ustničnem stiku konica jezika leži v stiku s trdim nebom v predelu papile incizive, koren jezika pa v stiku z mehkim nebom (a). Pri pravilnih orofacialnih funkcijah so v ravnovesju sila lic in jezika ter sila izraščanja zob in grizna sila (b). Pri legi jezika na ustnem dnu (c) v spodnjem zobnem loku prevlada sila jezika nad silo lic (d), v zgornjem zobnem loku pa nasprotno prevlada sila lic nad silo jezika, saj je ta na ustnem dnu (d, rdeče puščice); sila izraščanja zob in grizna sila sta v ravnovesju (d, modre puščice).

Pravilen način dihanja je skozi nos. Pri odklonjeni funkciji dihanja pretok zraka v pljuča ni usmerjen samo skozi nos, ampak tudi skozi usta. To pomeni, da pri dihanju skozi usta ni ustničnega stika, hkrati pa jezik leži na ustnem dnu, kar spremeni ravnovesje sil v ustni votlini in vpliva na rast in razvoj čeljustnic. Za vzpostavitev pravilnega razvoja čeljustnic je torej treba vzpostaviti ustnični stik, pravilno lego jezika (stik konice jezika s trdim nebom za sekalci in stik korena jezika z mehkim nebom) in dihanje skozi nos (slika 22a). Mešano dihanje (hkrati skozi usta in nos) je posledica pogostih prehladov, alergij ali morfoloških sprememb v nosni votlini, zato je treba posameznika včasih napotiti tudi na obravnavo k otorinolaringologu.

Pravilen način požiranja je odvisen od razvojnega obdobja posameznika. V otroštvu je značilen infantilni (ali visceralni) način požiranja, ki se z izraščanjem zob spremeni v somatskega (odraslega). Za somatski način požiranja je značilen stik zob med požirkom s sočasnimi skrčenjem mišic dvigovalk spodnje čeljustnice in odsotnostjo krčenja perioralne mišice. Tako pri nepravilnem načinu požiranja ugotovimo odsotnost stika zob in krčenja masetrne in temporalne mišice, aktivnosti perioralne mišičnine in pogosto vrivanje jezika med sekalce. Ker je požiranje kratkotrajno (traja približno eno sekundo), na dan pa povprečno opravimo tisoč požirkov, mu pripisujejo manjšo vlogo pri nastanku zobnih in čeljustnih nepravilnosti. Nepravilno požiranje bi bilo lahko tudi fiziološka prilagoditev na zev med sekalci, saj je vedno prisotna ob menjavi sprednjih zob in pri odprtem grizu v sprednjem predelu zobnega loka.

Način gibanja spodnje čeljustnice opazujemo pri njenih mejnih gibih (med največjim odpiranjem ust, med propulzijo in lateropulzijo v levo in desno ter vrnitvijo v središčni griz). Nepravilnosti v mejnih gibih se kažejo kot omejenost posameznih gibov (omejeno odpiranje ust), odkloni spodnje čeljustnice med odpiranjem in zapiranjem ust ter morebitni zdrsi v središčnem grizu. Hkrati so lahko zaznavni tudi poki ali krepitacije v predelu čeljustnih sklepov s pridruženo bolečino ali brez nje. Etiologija nepravilnosti gibanja spodnje čeljustnice je različna, izjemoma se odkloni pojavijo zaradi zobnih ali čeljustnih nepravilnosti. Zato tudi njihova odprava ne privede nujno do izboljšanja nepravilnosti funkcije žvečenja.

Motena izreka nekaterih črk je lahko posledica morfoloških nepravilnosti zob in čeljustnic (npr. motena izreka šumnikov pri odprtem grizu sekalcev) ali pa posledica drugih razvojnih motenj, ki potrebujejo obravnavo pri foniatru oziroma logopedu. Če je moteni izreki pridružena tudi čeljustna ali zobna nepravilnost, ki bi bila lahko vzrok za nepravilno izreko, je smiselno nepravilnost odpraviti pred začetkom funkcionalne obravnave pri logopedu.

Razvade orofacialnega predela, kot so sesalne razvade (sesanje dude, prsta, svinčnika ipd.), če trajajo daljši čas in več ur dnevno, tudi vplivajo na spremembo ravnovesja sil v ustni votlini in s tem na rast in razvoj čeljustnic. Zato je smiselno vsakršno razvado odpraviti zelo zgodaj v otroštvu, preden se njene posledice ne pokažejo na čeljustnicah.

## **Obravnavna odklonov funkcij orofacialnega predela**

Funkcionalne nepravilnosti imajo prednost pri odpravi v vseh razvojnih obdobjih. Če je prisoten le funkcionalni odklon brez pridružene morfološke nepravilnosti čeljustnic, ga ustrezno obravnavamo z miofunkcijskimi vajami z interceptivnimi pripomočki ali brez njih ter dolgoročno spremljamo rast in razvoj čeljustnic in izraščanje zob. Če funkcionalnega odklona pri posamezniku ni bilo mogoče odpraviti in se je čeljustna ali zobna nepravilnost razvila oziroma poslabšala, ga je treba napotiti na čeljustnoortopedsko oziroma ortodontsko obravnavo glede na razvojno obdobje in nepravilnost, ki je nastala.

Miofunkcijske vaje temeljijo na spreminjanju vzorca delovanja mišic jezika, žvečnih in obraznih mišic z namenom izboljšati propriocepcijo, tonus in njihovo gibljivost. Vaje so usmerjene k vzpostavitvi pravih orofacialnih funkcij, in sicer k doseganju popolnega ustničnega stika, dihanja skozi nos, pravilne lege jezika, somatskega načina požiranja in nemotene izreke. Miofunkcijske vaje so tudi podporno zdravljenje pred čeljustnoortopedsko obravnavo, med njo in po njej, saj olajšajo prilagoditev na novovzpostavljeni griz in s tem zmanjšajo verjetnost ponovitve nepravilnosti. Nekateri čeljustnoortopedski pripomočki so izdelani tako, da imajo elemente, ki pripomorejo k vzpostavitvi normalnega ravnovesja sil v ustni votlini, zato jih imenujemo tudi *funkcionalni aparati*. Poleg tega lahko tudi v nekatere ortodontske pripomočke vgradimo elemente, ki pripomorejo h korekciji odklonjene orofacialne funkcije (na primer pregrada za jezik na lingvalnem loku, ki preprečuje vrivanje

jezika med sekalce; akrilatna čašica na transpalatinalnem loku, ki spodbuja pomik jezika v bolj superioren položaj ipd.). Učinkovitost miofunkcijske obravnave je odvisna predvsem od motiviranosti in sodelovanja pacienta.

## INTERCEPTIVNI PRIPOMOČKI

Interceptivni ukrepi in posegi zajemajo izključitev vseh patofizioloških vplivov okolja z namenom zagotoviti normalno rast in razvoj čeljustnic ter odpraviti začetne nakazane zobne in/ali čeljustne nepravilnosti, tako da se nepravilnost ne razvije dokončno. Včasih moramo v sklopu interceptivnega ukrepa oziroma posega uporabiti tudi interceptivni pripomoček. Med najpogosteje uporabljene spadajo vestibularni ščit, različni držalci prostora in ščitniki za zobe.


### **Vestibularni ščit**

Vestibularni ščit je snemni interceptivni pripomoček, namenjen krepitvi perioralne mišičnine in doseganju ustničnega stika. Posameznik si ga vstavi v sprednji del ustne votline (vestibulum oris) pred sekalce in si s krčenjem ustnic prizadeva doseči ustnični stik. Pri tem z roko poskuša izvleči vestibularni ščit iz ust, hkrati pa ga z ustnicami (krčenjem periorbikularnih mišic) poskuša zadržati na mestu.


Vestibularni ščit je lahko izdelan konfekcijsko ali individualno. Konfekcijski so lahko različnih velikosti in iz različnih materialov (bolj ali manj prodajnih, slika 23a in b). Po meri izdelani vestibularni ščiti so iz akrilata (slika 23c). Tehnik na podlagi konstrukcijskega griza v odnosu sekalcev rob na rob izdelava akrilatni vestibularni ščit debeline 2–3 mm, ki sega globoko v vestibulum nad mejo med priraslo in pomično sluznico, tako da ne pritiska na prirastišča mišic ob doseganju ustničnega stika in je prilagojen oziroma reduciriran v predelu sluzničnih gub. Distalno sega do predela zadnjega izraslega kočnika v zobni vrsti. Od zobnih odrastkov in zobovja mora biti oddaljen 2–3 mm, tako da ne pritiska neposredno nanje. Na zunanji površini vestibularnega ščita lahko naredimo obroček, ki je namenjen vleku vestibularnega ščita med izvajanjem miofunkcijskih vaj. Ker obroček preprečuje doseganje pasivnega stika ustnic, tak vestibularni ščit ni primeren za nočno nošenje.



a



b



c

**Slika 23: Konfekcijska plastični (a) in silikonski (b) ščit ter po meri izdelan akrilatni (c) vestibularni ščit**



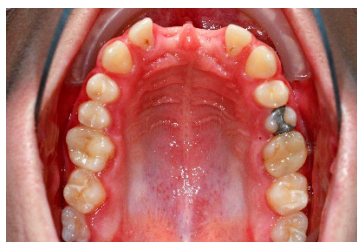## **Pripomočki za ohranjanje prostora v zobnem loku**

Interceptivni pripomočki za ohranjanje prostora v zobnem loku so namenjeni preprečevanju izgube razpoložljivega prostora v zobnem loku. Zaradi spontanega pomika zob v vrzel, ki nastane po predčasni izgubi enega ali več mlečnih oziroma stalnih zob, se skrajša zobna vrsta in zmanjša razpoložljivi prostor za stalne naslednike (na primer po predčasni izpultitvi mlečnih zob zaradi obsežnega kariesa) ali za protetično rehabilitacijo (na primer po izbitju zoba). Ob predčasni izgubi mlečnega zoba razpoložljivi prostor ohranjamo do izrasti stalnega naslednika, ob izbitju zoba pa, dokler ne začnemo načrtovane ortodontske, protetične ali implantološko-protetične obravnave.

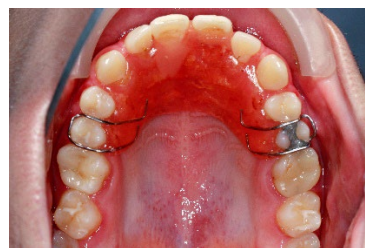Interceptivni pripomočki za ohranjanje prostora so lahko konfekcijski ali individualno izdelani, snemni ali fiksni. Konfekcijski držalci prostora so fiksni, zobozdravnik pa jih vstavi pacientu brez dodatnega dela v tehniki. Sestavljeni so iz konfekcijskega obročka ali polnokovinske prevleke za prvi stalni kočnik in zanke prilagodljive dolžine, ki jo zobozdravnik vstavi v namenske cevčice na obročku (ali polnokovinski prevleki). Dolžino izbere glede na razdaljo, ki jo mora ohranjati v zobnem loku, in ga s cementom (najpogosteje s steklastim) pritrdi na krono prvega stalnega kočnika. Čeprav ima zobozdravnik na voljo več velikosti konfekcijskih obročkov oziroma polnokovinskih prevlek, je natančno prileganje vsem tkivom v ustni votlini takega konfekcijskega pripomočka za ohranjanje prostora zahtevno. Zaradi tega raje uporabljamo individualno izdelane pripomočke za ohranjanje

prostora v zobnem loku, ki jih je mogoče bolje prilagoditi zobnim tkivom in zobnemu odrastku. Individualno izdelani pripomočki za ohranjanje prostora v zobnem loku so lahko snemni ali fiksni. Zahtevajo pa pripravljanje postopke v zobozdravstveni ordinaciji in izdelavo v zobni tehniki.

Med najpogosteje uporabljene snemne pripomočke za ohranjanje prostora v zobnem loku uvrščamo snemne plošče iz akrilata (slika 24) in snemne folije (slika 25). Za izdelavo je treba bodisi odtisniti zobovje bodisi pridobiti njegov tridimenzionalni posnetek z intraoralnim čitalnikom. V snemno ploščo lahko vgradimo manjkajoči zob ali zobe (uporabimo konfekcijske zobe) oziroma elemente (aktivne elemente), ki ne bodo dopuščali potovanja sosednjih zob v vrzel manjkajočega zoba. Hkrati moramo vgraditi tudi elemente za stabilizacijo snemne plošče v ustni votlini (retencijske elemente).




a



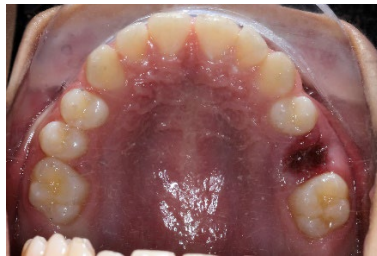b

**Slika 24: Stanje zobnega loka po izbitju zgornjih srednjih sekalcev (a) in vstavljena snemna akrilatna plošča z nadomestnimi zobmi in Adamsovimi zaponami na prvih ličnikih (b)**

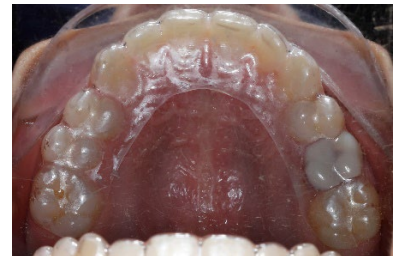V snemno folijo (debeline 0,8 –1,0 mm) vgradimo manjkajoči zob na podlagi voskovnega ali digitalnega modeliranja, folijo pa izdelamo s tehniko globokega vleka. Nato v predele manjkajočih zob v folijo vstavimo kompozitni material ustrezne barve ali akrilatne zobe.



a



b



c

**Slika 25: Snemna retencijska folija s kompozitnim materialom (a) v predelu manjkajočega zoba (b), nameščena na zgornji zobni lok (c).**

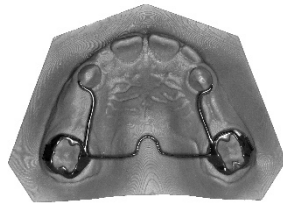
Tako izdelana folija, ki se tesno oprijema zob ob vrzeli, preprečuje njihovo premikanje ali nagibanje v zev, hkrati pa je lahko kompozit v delu modeliranih zob tudi estetski nadomestek. Slabost snemnih pripomočkov za ohranjanje prostora je, da jih je treba med prehranjevanjem sneti.

Fiksni pripomočki za ohranjanje prostora so v sprednjem predelu zobnega loka adhezijski mostički, ki omogočajo dolgotrajnejšo estetsko in funkcionalno oskrbo vrzeli manjkajočega zoba sprednjega predela zobnega loka. Uporabimo jih predvsem v primerih, ko načrtujemo poznejšo dokončno protetično obravnavo po na primer izbitju sekalca. Prednosti adhezijskih mostičkov sta, da ne zahtevajo obsežne preparacije na nosilnih zobeh in da jih med prehranjevanjem ni treba sneti.

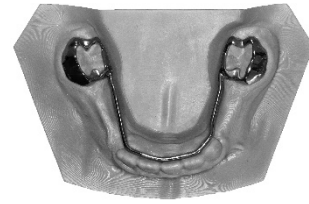
V stranskem predelu zobnega loka uporabljamo fiksne pripomočke za ohranjanje prostora (slika 26) pretežno zaradi predčasne izgube mlečnih zob. Taki pripomočki so kovinski, sestavljeni iz obročka, cementiranega na kočnik (konfekcijskega ali individualno izdelanega), in nanj zalotane žice, ki je natančno prilagojena poteku brezzobega dela zobnega odrastka in se prislanja na zob na drugi strani vrzeli. Če je vrzel na obeh straneh zobnega loka, lahko za vsako stran načrtujemo ločen pripomoček za ohranjanje prostora (slika 26) ali v zgornjem zobnem loku uporabimo transpalatinalni lok s podaljški (slika 26), v spodnjem pa podjezični lok (slika 26c).



a



b



c

**Slika 26: Držalca prostora, nameščena na levi in desni spodnji prvi stalni kočnik (a), transpalatinalni lok (b) in lingvalni lok (c), uporabljena kot držalca prostora po ekstrakciji vseh mlečnih zob stranskega predela zgornjega (b) in spodnjega (c) zobnega loka.**

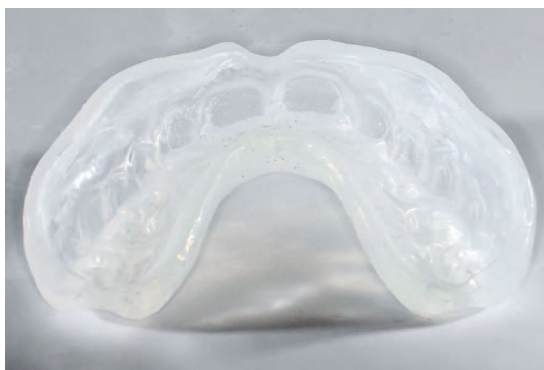Za izdelavo držalca prostora z individualno narejenim obročkom potrebujemo kovinski trak, debeline 0,13 in širine 4,6 mm, ki ga oblikujemo okoli izbranega nosilnega zoba na modelu. Po tesni prilagoditvi kovinskega traku ob obod zoba oba konca traku na stični ploskvi zavarimo. Individualno izdelan obroček prilagodimo (obrežemo) glede na potek dlesni in grizno površino, tako da trak ne sega pod raven dlesni in tudi ne nad grizno ploskev, in sicer približno pod obrobim grebenom zoba. Namesto individualno narejenega obročka lahko uporabimo tudi konfekcijskega. Obroček nato v ustih preizkusi zobozdravnik in odvzame odtis zobnega loka z nameščenim obročkom na nosilnem zobu, tako da obroček ostane v odtisu zobnega loka. Pred izlitjem mavčnega modela je treba obroček v odtisu zobnega loka dodatno fiksirati z voskom, da se ob izlivanju ne premakne in ga je lažje sneti z mavčnega

modela ob izdelavi držalca. Zanko držalca prostora oblikujemo iz jeklene žice preseka od 0,8 do 1,1 mm. Presek izberemo glede na dolžino vrzeli, ki jo je treba premostiti.

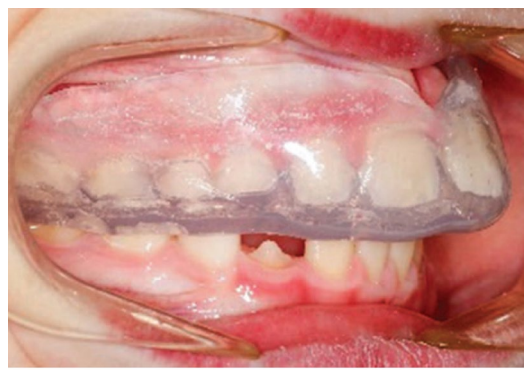Za krajše vrzeli lahko izberemo jeklene žice manjšega preseka, medtem ko so za daljše ustrežnejše z debelejšim presekom, da tudi pri daljši dolžini žice ohranjamo ustrezno trdnost držalca. Zanko oblikujemo tako, da poteka od lične stranice obročka na nosilnem zobu čez brezzobi predel do aproksimalne ploskve zoba na drugi strani brezzobega predela. Ob aproksimalni ploskvi zoba, ki meji na brezzobi predel, zanko oblikujemo tako, da premosti zobni greben v bukooralni smeri pod stično točko in v svojem poteku znova zavije proti obročku po oralni strani brezzobega predela. Zanka se mora prilegati brezzobemu predelu, vendar ne sme biti v stiku z njim. V bukooralni smeri mora biti dovolj široka, da ne ovira izrasti stalnega zoba, hkrati pa ne sme ovirati govora, žvečenja ali požiranja. Zanko na obroček namestimo tako, da jo z voskom pričvrstimo na zob ob brezzobem predelu, stik bukalnega in oralnega konca zanke pa z obročkom na nosilnem zobu spojimo z lotanjem. Površino obročka je treba pred zalotanjem speskatiti, pri uporabi konfekcijskega obročka pa je treba prej tudi odbrusiti cevčice ali druge elemente na njem. Držalec prostora nato obdelamo, zgladimo in očistimo.

## Ščitnik za zobe

Ščitniki za zobe (slika 27a in b) so interceptivni pripomočki, ki preprečujejo poškodbe zob (izbitja, odlome ipd.) in zobnega odrastka. Uporabljamo jih pri kontaktnih športih. Ločimo konfekcijske ščitnike, ki so lahko neprilagodljivi ali deloma prilagodljivi (po segrevanju) položaju zob v ustni votlini, in individualno izdelane ščitnike. Zadnji se popolnoma prilegajo mehkim in trdim tkivom v ustni votlini posameznika. Za njihovo izdelavo je treba pridobiti odtise zgornjega in spodnjega zobnega loka ali njihov tridimenzionalni posnetek ter opraviti voščeno ali digitalno registracijo griza v središčnem grizu (kasneje dvig griza vnesemo v okludatorju) ali z dvigom griza v navpično smer za 4 do 5 mm. Za izdelavo ščitnika lahko uporabimo različne materiale, in sicer: polivinilacetat, polietilen ali polimer etilen-vinil acetat, polivinilkloride, gumo iz lateksa, akrilno smolo in poliuretan. Zaradi enostavnosti ravnanja in preoblikovanja s segrevanjem ter prilagoditve na zobovje s tehniko globokega vleka najpogosteje uporabljamo polimer etilen vinil acetat.



a



b

**Slika 27: Ščitnik za zobe (a), nameščen na zgornjem zobnem loku (b).**

Sposobnost absorpcije sile udarca je odvisna od debeline ščitnika in tudi materiala, zato se včasih v ščitnik dodajajo vložki iz tršega materiala. Minimalna debelina ščitnika naj bi bila vsaj 3 mm, za ščitnike iz polimera etilen-vinil acetata je optimalna debelina od 4 do 5 mm.

Glede na število slojev ločimo eno- ali večslojne ščitnike. Večslojni dopuščajo vstavitve dodatnega sloja z večjo trdnostjo, kar pripomore k boljši zaščiti ob udarcu. Ščitnik je lahko bimaksilarni, torej prekriva zobe zgornje in spodnje čeljustnice, ali monomaksilarni (prekriva samo zobe zgornje čeljustnice). Vestibularni del ščitnika prekriva zobe in zobni odrastek in sega deloma v vestibulum, najdlje do meje med nepomično in pomično sluznico. Pri izdelavi je treba ščit prilagoditi tudi sluzničnim gubam. Na nebni strani ščitnik sega do vratnega dela



nebnih ploskev zob. Vsi robovi ščitnika morajo biti gladki in zaobljeni. Največjo retencijo ščitnika zagotovijo podvisna mesta v predelu kočnikov. Ščitnik mora prekrivati vse grizne ploskve izraslih zob, tako da so zobni stiki s površino ščitnika enakomerni. V sprednjem predelu zobnega loka je treba za zmanjšanje prenosa sile udarcev na zobe nujno vzpostaviti stike zob s ščitnikom. V stranskem predelu zobnega loka pa ne sme biti razlike pri prenosu sile udarca med ravnim ščitnikom ali ščitnikom z globokimi griznimi stiki. Ščitnik ne sme ovirati dihanja in govora.

# PRIPOMOČKI ZA OBRAVNAVO ČELJUSTNIH IN ZOBNIH NEPRAVILNOSTI TER ODKLONOV OROFACIALNIH FUNKCIJ

Ortodontski aparati so pripomočki, s katerimi preprečujemo nastanek zobnih in čeljustnih nepravilnosti ali odpravljamo že razvite. Glede na zmožnost snetja ločimo snemne, fiksne in kombinirane ortodontske aparate. Snemne lahko iz ust sname pacient sam, fiksne pa le zobozdravnik. Kombinirani aparati pa so sestavljeni iz snemnega in fiksne delu.

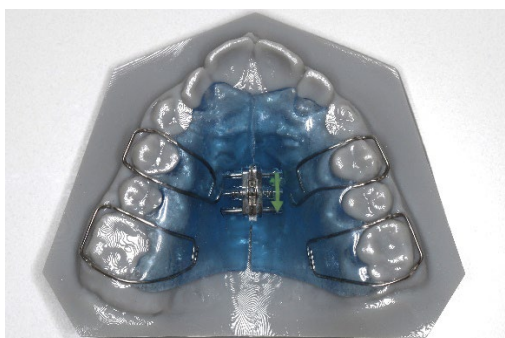Sile na čeljustnici, zobe ali mehka tkiva so pri snemnih aparatih prekinjene, medtem ko so pri fiksni ortodontski aparatih lahko prekinjene ali stalne, kar je prednost.

Snemne pripomočke delimo na aktivne in pasivne. Pri aktivnih je v aparat vgrajen izvor sile (npr. vijak, prožna kovinska žica), pasivni pa nimajo vgrajenega izvora, ampak delujejo tako, da ob vstavitvi v ustno votlino aktivirajo delovanje mišic, ki prek aparata izvajajo silo na čeljustnico in zobe, zato jih imenujemo tudi funkcionalni aparati. Fiksni pripomočki so glede na velikost sile, ki jo izražajo, bodisi ortopedski (tudi funkcionalni) bodisi ortodontski. Podobno se lahko tudi kombinirani pripomočki uporabljajo za čeljustno ortopedijo in/ali ortodontijo.

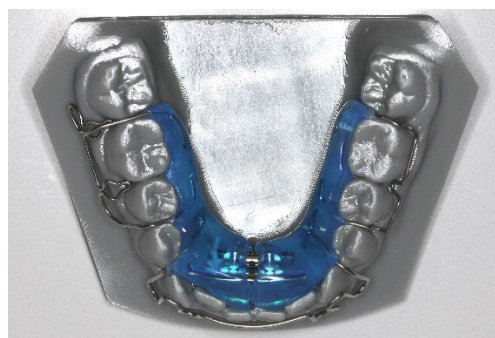## AKTIVNI SNEMNI PRIPOMOČKI

### Aktivne snemne plošče

Aktivne snemne plošče (slika 28) so pripomočki, ki se lahko uporabljajo v zgornjem in spodnjem zobnem loku in jih sestavljajo osnovni del iz akrilata, v katerega so lahko vgrajeni različni elementi za sidranje (retencijski elementi), namenjeni stabilizaciji aparata, in aktivni elementi, ki predstavljajo izvor sile. Glede na zadnjega in zgradbo aparata imajo lahko aktivne snemne plošče ortopedske in/ali ortodontske učinke.



a

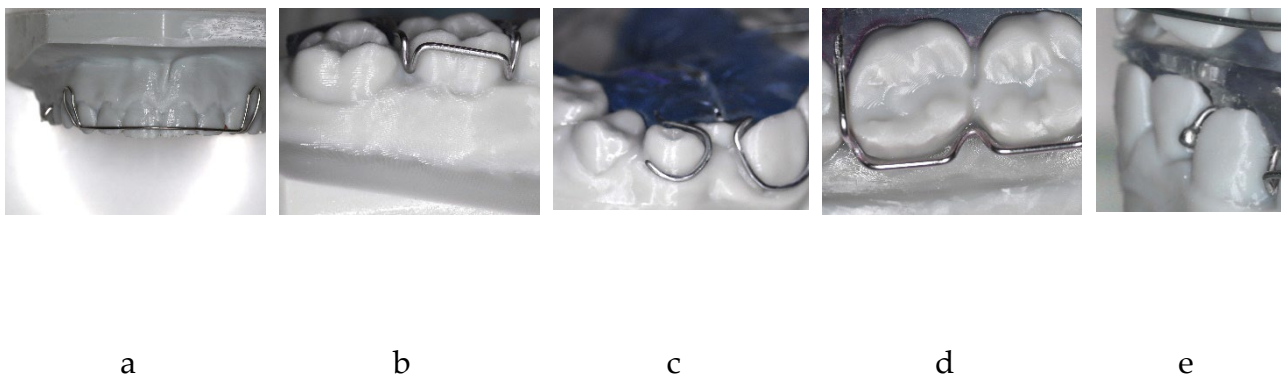


b

Slika 28: Aktivna snemna plošča v zgornjem (a) in spodnjem (b) zobnem loku

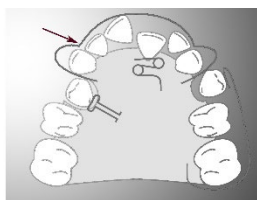
Telo snemne plošče v zgornji čeljustnici mora biti narejeno tako, da je v stiku z nebno sluznico in ne sega bolj nazaj od meje med trdim in mehkim nebom. Prehod med aparatom in nebno sluznico mora biti tanek. Akrilat se prilega poteku dlesni izraslih zob; če bi bilo zaradi premika zob potrebno, je lahko od nje odmaknjen v smer, v katero načrtujemo premik. V spodnjem zobnem loku lahko telo iz akrilata leži lingvalno, vendar mora biti izdelano tako, da ne ovira funkcije jezika in mišic ustnega dna oziroma ga načrtujemo na lični strani zobnega odrastka.

Retencijski elementi, vgrajeni v aktivne snemne (slika 29) plošče, so labialni lok (če ne pritiska na labialne ploskve sprednjih zob) in različne vrste zapon (Adamsove, enojne ali dvojne puščične, kapljične, C-zapone). Sidranje oziroma stabilizacija snemne plošče ob mehka tkiva (prek telesa akrilata) in zobe (prek vgrajenih retencijskih elementov) je ključnega pomena, da se bo sila (iz aktivnih elementov) na čeljustnico in zobe ustrezno izrazila. Retencijski elementi so iz žice nerjavnega jekla preseka 0,8 mm. Adamsova in C-zapona zaobjema en zob, puščična in kapljična zapona segata medzobno, pri čemer je puščična zapona lahko izdelana tako, da zaobjema dva zoba.

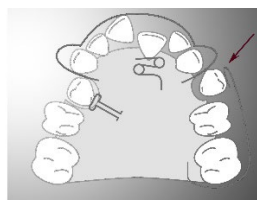


**Slika 29: Retencijski žični elementi za sidranje akrilatnih plošč: labialni lok (a), Adamsova apona (b), C-zapona (c), puščična zapona (e) in kapljična zapona (f)**

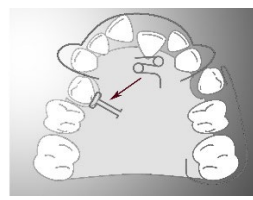
Aktivni elementi (slika 30 a–d), vgrajeni v snemne plošče, so žični elementi, in sicer labialni lok (če aktivno pritiska na labialne ploskve sprednjih zob), peresa, trni ter vijaki in grizni platoji (sprednji in zadnji) iz akrilata. Aktivne elemente (slika 30), kot so peresa in trni, izdelamo iz žice nerjavnega jekla s presekom od 0,5 do 0,8 mm. Če uporabljamo žice preseka 0,8 mm, za povečanje prožnosti uporabimo daljšo žico, v katero vgradimo zavoje. Aktivni žični element pritiska ob zob ali skupino zob ploskovno ali točkovno. Čeprav smo z aktivnimi žičnimi elementi učinkoviti predvsem pri nagibanju zob, lahko, če želimo to zmanjšati, stik aktivnega elementa načrtujemo ob vratnem delu zobne krone oziroma načrtujemo dvotočkovne stike.



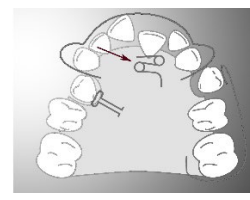
a



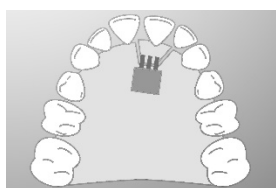
b



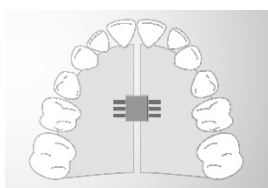
c



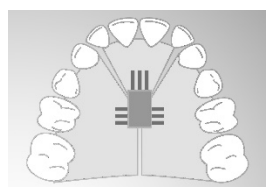
d



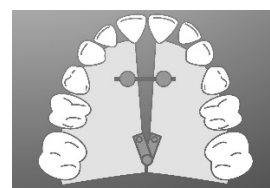
e



f



g

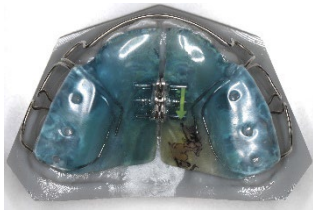

h

Slika 30: Shematski prikaz aktivnih žičnih elementov (a–d) in različnih vijakov (e–h): labialni lok (a), trn (b), T-pero in Z-pero ter enosmerni (c), dvosmerni (f), trosmerni (g) in pahljačast (h) vijak

Vijaki (slika 30 e–h) so aktivni elementi, vgrajeni v snemne plošče, ki lahko izzovejo zobne ali skeletne učinke. Glede na to, kako telo iz akrilata prerežemo, in glede na smer delovanja vijaka lahko dosežemo pomike zob, širjenje zobnega loka ali celo zgornje čeljustnice. Vijak lahko vgradimo tudi tako, da zobe premikamo vzdolž zobnega odrastka. Tako nam na primer aktivacija enosmerne vijaka omogoča pomik enega zoba ali skupine zob v smeri

odprtja vijaka; dvosmerni vijak nam omogoča sočasen pomik dveh skupin zob v nasprotni smeri (tudi razmaknitev nebne šiva zgornje čeljustnice v prečno smer); trosmerni vijak pa omogoča pomik dveh skupin stranskih zob v nasprotno smer in hkraten pomik sprednjih zob v anteriorno smer. Pahljačasti vijak omogoča pahljačasto širjenje zobnega loka (bolj anteriorno kot posteriorno ali obratno, glede na vstavitev fiksne dela vijaka). Vijaki so različnih dimenzij in presekov (0,35–1 mm), od česar je nato odvisna aktivacija (ena aktivacija je navadno četrtnina obrata celotnega vijaka). Maksimalna celotna aktivacija pa je od 3 do 15 mm. Vijake je treba aktivirati z namenskim ključkom in zato sila med posameznimi aktivacijami upade ali se prekine. Seveda vijaki, vgrajeni v snemne plošče, ko je ta zunaj ustne votline, ne izvajajo sile. Grizne platoje iz akrilata v sprednjem ali stranskem delu (slika 31) zobnega loka uvrščamo med aktivne elemente, čeprav aktivno izvajajo silo na zobe le ob stiku zob v grizu. Plato iz akrilata v sprednjem predelu zobnega loka opravlja intruzijo spodnjih sekalcev oziroma jih stabilizira v vertikalni smeri; v zadnjem delu nastane ekstruzija stalnih zob, kar omogoči dvig griza v sprednjem predelu. Grizni platoji iz akrilata v stranskem delu zobnega loka so namenjeni dezartikulaciji tako sprednjih (če so v križnem grizu) kot stranskih zob, kar omogoči hitrejše širjenje zgornje čeljustnice in odpravo križnega griza.



Slika 31: Grizni akrilatni platoji na zgornjih zobeh stranskega predela zobnega loka

### Aktivne snemne folije

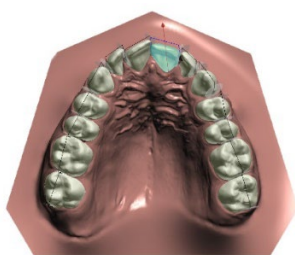
Aktivne snemne folije (slika 32) so snemni pripomočki iz PETG (polietilen tereftalat glikol) termoplastičnih folij debeline 0,7–0,8 mm (lahko tudi debelejše), prilagojenih na zobovje zgornjega ali spodnjega zobnega loka s postopkom vakuumskega termoformiranja. Izdelane so na osnovi pripravljene simulacije postopnega premika zob na mavčnem ali digitalnem modelu.



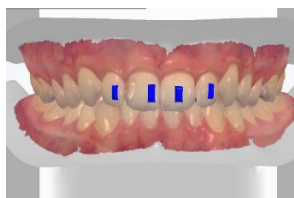
Slika 32: Aktivne snemne folije



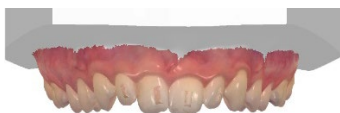Simulirani premiki zob (slika 33) v sprednjem predelu zobnega loka ne smejo biti večji od 0,25 mm na posamezno folijo, v stranskem predelu pa ne smejo presegati 0,35 mm. Za vsak posamezen simuliran premik zob je treba pripraviti (natisniti) ločen model za vakuumsko termoformiranje posamezne folije (slika 33f). Folije se tesno prilegajo zobu, za njihovo povečano sidranje in usmerjeno aplikacijo sile pa lahko uporabimo tudi kompozitne naslonke (slika 33b in c). Poznamo več oblik kompozitnih naslonk: od štirioglatih vodoravnih ali navpičnih do kapljičastih in polkrožnih. Kompozitne naslonke lahko izdelamo neposredno v ustni votlini (manj natančno) ali jih izrišemo na digitalnem modelu in jih nato s prenosnikom z adhezijsko tehniko naneseemo na zobne površine.



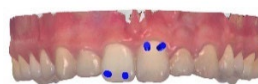a



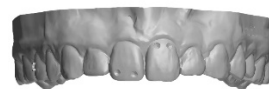b



c



d



e



f

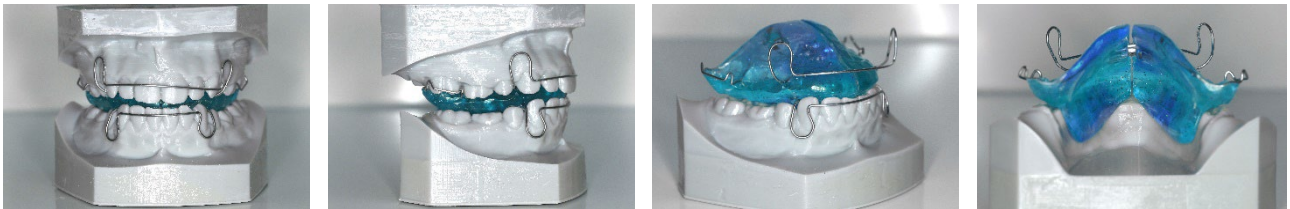
Slika 33: Simulacija premika zoba na digitalnem modelu (a): pozitivne (b, c) in negativne (d, e), med načrtovanjem (b, d) in na pripravljenem modelu za tridimenzionalni tisk (c, e) ter serija tridimenzionalno natisnjenih modelov s pripadajočimi preoblikovanimi folijami.

Namesto kompozitnih naslonk za usmerjeno aplikacijo sile lahko uporabimo tudi v foliji izdelane »potisne gumbe« (sliki 33d in e). Pri izdelavi simulacije premika na mavčnem modelu negativne gumbe vnesemo neposredno v folijo s posebnim instrumentom, medtem ko pri digitalni simulaciji na digitalnem modelu naredimo vdolbine, ki se bodo na foliji izrazile kot izbokline na njeni notranji površini. Folije lahko tudi neposredno tiskamo s tridimenzionalnimi tiskalniki, vendar imajo trenutno dostopni materiali še nekatere omejitve pri biokompatibilnosti in mehanskih lastnostih, zato še niso v široki klinični uporabi.

## PASIVNI SNEMNI PRIPOMOČKI

### Aktivator

Aktivator je snemni aparat, sestavljen iz akrilatnega dela in žičnih elementov. Akrilatni del prekriva grizne ploskve zob (slika 34). Žični elementi so lahko retencijski in namenjeni sidranju aparata ali aktivni (na primer vijak).



**Slika 34: Aktivator z dvosmernim vijakom za širjenje zgornjega zobnega loka ter labialnim lokom in Adamsovimi zaponami za sidranje**

Med obravnavo z aktivatorjem na zobe, obzobna tkiva in čeljustnice delujejo tri vrste sil: naravne (rastni potencial, erupcijska sila), sile, ki so posledica tega mišic in mehkih tkiv in so odvisne od konstrukcijskega griza, ter biomehanske sile, katerih izvor so aktivni elementi, vgrajeni v aparat. Vse sile se z aktivatorja prenesejo na zobe in obzobna tkiva, zato so lahko učinki aktivatorja dentoalveolarni ali skeletni. Dentoalveolarni učinek aktivatorja je, da uravnava izraščanje zob in zobnega odrastka, zato je največji, če ga uporabimo pri zgodnjem menjalnem zobovju. Skeletni učinek aktivatorja je odvisen od ravnega potenciala posameznika in deluje tako v sagitalni kot v navpični smeri. Skeletno delovanje aktivatorja

določimo s konstrukcijskim grizom, s katerim postavimo spodnjo čeljustnico v nov položaj v sagitalno in navpično smer ter spremenimo vzorec zapiranja ust. S pomikom spodnje čeljustnice naprej v sagitalno smer lahko sprožimo preoblikovanje kosti v čeljustnem sklepu, ki je rastni center spodnje čeljustnice, in spodbujamo njeno rast v sagitalno smer. S pomikom spodnje čeljustnice navzdol (v navpično smer) in naprej dosežemo omejitve rasti zgornje čeljustnice v navpično smer in stimulacijo rasti spodnje čeljustnice v sagitalno smer. Skeletni učinek je najizrazitejši v času burne rasti in razvoja spodnje čeljustnice, torej med puberteto. Uporaba aktivatorja je določena predvsem pri posameznikih s skeletnim ali dentoalveolarnim distalnim grizom. Aparat pacient nosi tri ure podnevi in vso noč.

Za izdelavo aktivatorja je potreben konstrukcijski griz, s katerim v vosku registriramo spremenjen položaj spodnje čeljustnice. Konstrukcijski griz lahko registriramo s pomikom spodnje čeljustnice naprej, najpogosteje do odnosa sekalcev rob na rob z omejenim povečanjem navpične dimenzije (nizek konstrukcijski griz) ali tako, da povečamo navpično dimenzijo (prek fiziološke mirne lege) z omejenim pomikom spodnje čeljustnice naprej (visok konstrukcijski griz).

Nizek konstrukcijski griz deluje po principu aktivacije lateralne pterigoidne mišice (tj. mišica za pomik spodnje čeljustnice naprej), kar naj bi spodbujalo rastni center v predelu sklepnega odrastka spodnje čeljustnice in s tem tudi njeno rast. Pri visokem konstrukcijskem grizu, čez fiziološko mirno lego spodnje čeljustnice, se aktivnost lateralne pterigoidne mišice ne poveča.

Aktivator z visokim konstrukcijskim grizom ima dvostopenjski učinek: med nošenjem aparata se zaradi spremenjenega položaja spodnje čeljustnice tvori vzorec za njen novi položaj v sagitalni smeri, ki ga pacient vzdržuje tudi v času, ko aparat ni v ustih. Spodnja čeljustnica tako deluje v bolj protrudiranem položaju, zato je retrodiskalni predel bolj stimuliran (povečana metabolična aktivnost), kar spodbuja rast kondilov. Aktivator, narejen na podlagi visokega konstrukcijskega griza, deluje po principu tega mehkih tkiv ali viskoelastičnih lastnosti mišic. V tem primeru deluje tudi ponoči, ko naj bi med spanjem spodnja čeljustnica padla v fiziološko mirno lego.

Aktivator ima skeletne in dentoalveolarne učinke. Skeletni učinek je odvisen od ravnega potenciala. Uporaba aktivatorja v času rasti in razvoja ima predvsem skeletne učinke na spodnjo čeljustnico, opisani pa so tudi učinki na zgornjo čeljustnico. Aktivator je najbolj učinkovit pri kontroli translacije spodnje čeljustnice navzdol in naprej, tako da preusmeri rast sklepnih odrastkov spodnje čeljustnice. Pomik spodnje čeljustnice naprej aktivira zgornjo glavo lateralne pterigoidne mišice, ki pri osebah v času rasti inducira celično proliferacijo in rast sklepnih odrastkov. Deloma aktivator vpliva tudi na rast zgornje čeljustnice, tako da ustavi oziroma preusmeri njeno rast, kar naj bi spodnji čeljustnici omogočilo, da se postavi v bolj anteriorni položaj. Aktivator lahko vpliva tudi na odnose čeljustnic v navpični smeri, in sicer s spremembo inklinacije zgornje čeljustnice na rotacijo spodnje čeljustnice in posledično na njeno inklinacijo. Aktivator, izdelan na podlagi visokega konstrukcijskega griza z minimalnim sagitalnim premikom, vpliva na spremembo rasti

zgornje čeljustnice: rast se omeji in čeljustnica se pomakne navzdol; pri nizkem konstrukcijskem grizu je opaziti le omejitev rasti zgornje čeljustnice v sagitalni smeri brez sprememb njene inklinacije.

Dentoalveolarni učinki aktivatorja so odvisni od njegovega preoblikovanja (brušenja akrilatnih delov in aktivacije žičnih elementov) med zdravljenjem. Omogoča preusmerjanje izraščanja zob in njihovo nagibanje, v oralno ali bukalno smer.

## **Bionator**

Bionator je pasivni snemni pripomoček iz akrilata in žičnih elementov. V primerjavi z aktivatorjem je telo iz akrilata manjše, kar posamezniku omogoča udobnejše nošenje. Bionator deluje tako, da spreminja mišično aktivnost in spodbuja normalno rast in razvoj čeljustnic. Po mnenju Baltersa, ki je zasnoval bionator, se orofacialne mišice uvrščajo v tri funkcionalne kroge, in sicer: krog mišic ustnic in lica, krog jezika in mišic za požiranje ter krog žvekalnih mišic. Ravnovesje mišice jezika in preostalih mišic naj bi vplivalo na obliko zobnih lokov in griz.

Bionator je zasnovan za doseganje ravnovesja med vsemi tremi funkcionalnimi krogi, pri čemer je primarna vloga namenjena funkciji jezika. Jezik naj bi bil po mnenju Baltersa center

refleksne aktivnosti v ustni votlini in zato tudi najpomembnejši dejavnik pri uravnavanju rasti čeljustnic. Motena funkcija jezika naj bi vodila v nepravilno rast in razvoj zobnih lokov. Namen bionatorja sta torej vzpostavitev pravilne funkcije jezika in preostalih mišic orofacialnega predela ter odprava morebitnih nepravilnih funkcij, ki zavirajo ustrezno rast in razvoj čeljustnic. Izbira oblike bionatorja vpliva na preusmeritev lege jezika v želeno smer, odvisno od vrste nepravilnosti.

Jezik je v svoji pravilni legi s konico oprt ob trdo nebo (v predelu papile incizive) za zgornjimi sekalci, s korenem se dotika mehkega neba, pri čemer sta ustnici ustnici v stiku. Če jezik ni oprt v predelu papile incizive, lahko potiska sekalce naprej, kar vodi v nastanek R II/1. Če se pri ohranitvi infantilnega tipa požiranja vriva med zobe, lahko nastane odprti griz. Če se opre na spodnji alveolarni greben, se spodnja čeljustnica čezmerno razvije glede na zgornjo in lahko nastane nepravilnost R III. Stanje se slabša, saj se pri izreki določenih glasov (normalno se jezik opre na papilo incizivo, ustnica se dvigne) jezik ne opre na papilo incizivo, ustnica pa ostane negibna in prilepljena na zobe, kar dodatno onemogoča ustrezen razvoj zgornje čeljustnice. Ozkost čeljustnic pri nevtralni okluziji je odraz ohlapnosti jezika v odnosu do zunanjšega mišičnega obroča.



Z izbiro oblike bionatorja in konstrukcijskega griza lahko vplivamo na spremembe v sagitalni in navpični smeri. Bionator je sestavljen iz akrilatnega dela, ki prekriva grizne ploskve zob, in labialnega loka, ki poteka v sprednjem vestibulumu in se nadaljuje na vsaki strani v pentlji za bukcinatorno mišico. Na jezični strani ima jezični lok, ki spodbuja mišice jezika, tako da se vzpostavi stik med hrbtom jezika in mehkim nebom. Glede na zgradbo aparata ločimo tri oblike bionatorja: osnovno, zaščitno in obratno. Osnovna oblika bionatorja se uporablja za obravnavo distalnega griza, zaščitna za obravnavo odprtega griza, obratna oblika pa za obravnavo mezialnega griza.

### *Osnovna različica bionatorja*

Osnovna različica bionatorja (slika 35) ima akrilatno telo, ki prekriva grizne ploskve zob stranskega predela zobnega loka od najbolj distalno izraslega kočnika do ličnikov.



**Slika 35: Osnovna različica bionatorja**


Na oralni strani akrilat v zgornjem zobnem loku sega 2 mm nad robom dlesni, v spodnjem zobnem loku pa 2 mm pod robom dlesni, medtem ko so bukalno površine proste. Z

akrilatom lahko prekrijemo tudi incizalne robove spodnjih sekalcev, kar naj bi preprečevalo njihovo labialno nagibanje in tudi vrivanje jezika. Žična elementa bionatorja sta lok za ustnici (labialni lok) in pentlja za bukcinatorno mišico. Lok za ustnici je iz nerjavne jeklene žice preseka 0,9 mm, ki poteka v incizalni tretjini kron zgornjih sekalcev (od njih je odmaknjena za list papirja) do predela podočnikov. Tu prehaja v pentljo za bukcinatorno mišico, ki je 2 mm odmaknjena od bukalnih ploskev stranskih zob in sega do embrazure med drugim mlečnim in prvim stalnim kočnikom. Lok za ustnici spodbuja notranji rob ustnic ter s tem njuno krčenje in doseganje ustničnega stika. Pentlja preprečuje vrivanje lic in deluje kot ščit, ki zmanjša pritisk okoliškega mišičja na zobna loka. Lok za jezik (palatinalni lok) je iz nerjavne jeklene žice preseka 1,2 mm in leži 1 mm od nebne površine. Namenjen je stabilizaciji aparata in usmeritvi jezika v pravilen položaj. Poteka v distalni smeri do predela distalnih ploskev prvih stalnih kočnikov ter stimulira hrbet jezika in orientacijo jezika v bolj anteriorni položaj. Konstrukcijski griz vzamemo v odnosu sekalcev rob na rob, razen pri zelo obsežnih sagitalnih stopnicah vzamemo ugriz z omejenim pomikom naprej in šele čez čas, po prilagoditvi mišičja, v odnosu sekalcev rob na rob. V navpični smeri griz dvignemo le, kolikor to zahteva pomik naprej. Osnovna različica bionatorja je indicirana pri distalnem odnosu čeljustnic s povečano sagitalno stopnico, ki je posledica retrognatije spodnje čeljustnice oziroma je dentoalveolarnega značaja. Če je distalni odnos čeljustnic posledica prognatije zgornje čeljustnice pri vertikalnem rastnem vzorcu in povečanem nagibu spodnjih sekalcev v labialni smeri, je uporaba osnovne različice bionatorja kontraindicirana. Osnovna različica bionatorja se uporablja tudi pri distalnem odnosu čeljustnic s pridruženim globokim

grizom, v primeru ozkih zobnih lokov s povečano ohlapnostjo jezika, vendar brez pridruženega tesnega stanja. Bionator spodbuja rast spodnje čeljustnice v sagitalno smer. Pri globokem grizu lahko akrilat postopoma brusimo v predelu kočnikov, spodnjih ličnikov in nato zgornjih ličnikov ter odpravimo globoki griz, ki je posledica infraokluzije kočnikov. Osnovno različico bionatorja lahko uporabljamo tudi pri temporomandibularnih motnjah, na primer pri škrtanju in stiskanju zob med spanjem, saj vpliva na sproščanje mišic, akrilat interdental pa ponuja zaščito pred obrabo zob.

### *Zaščitna različica bionatorja*

Zaščitna različica bionatorja (slika 36) ima tudi akrilatno telo, ki prekriva grizne ploskve stranskih zob zobnega loka od najbolj distalno izraslega kočnika do ličnikov.



**Slika 36: Zaščitna različica bionatorja**

Na oralni strani akrilat sega v zgornjem zobnem loku 2 mm nad robom dlesni, v spodnjem zobnem loku pa 2 mm pod robom dlesni, medtem ko so bukalno površine proste, kar preprečuje vrivanje jezika in ekstruzijo zob. Akrilat se v sprednjem predelu zobnega loka nadaljuje tako, da sega v predele palatinalnih ploskev zgornjih sekalcev in preprečuje vrivanje jezika v zev med sekalci. Lok za ustnici (labialni lok) je iz nerjavne jeklene žice preseka 0,9 mm in poteka po sredini ustne reže, med incizalnimi robovi zgornjih in spodnjih sekalcev (od njih je odmaknjen za list papirja) do predela podočnikov, kjer prehaja v pentljo za bukcinatorno mišico. Pentlja je 2 mm odmaknjena od bukalnih ploskev zob stranskega predela zobnega loka in sega do embrazure med drugim mlečnim in prvim stalnim kočnikom. Funkcija labialnega loka in pentlje za bukcinatorno mišico je enaka kot pri osnovni različici bionatorja. Jezični lok (palatinalni lok) je iz nerjavne jeklene žice preseka 1,2 mm in leži 1 mm od nebne površine. Namenjen je stabilizaciji aparata in usmeritvi jezika v pravilen položaj. V distalni smeri poteka do predela distalnih ploskev prvih stalnih kočnikov ter spodbuja hrbet jezika in njegovo pravilno lego. Pri zaščitni različici bionatorja je konstrukcijski griz le minimalno povečan v navpično smer (do 2 mm) glede na habitualno okluzijo. Zaščitna različica bionatorja je indicirana pri odprtem grizu, saj z obremenitvijo griznih ploskev zob stranskega predela zobnega loka preprečujemo njihovo ekstruzijo, hkrati pa akrilat v sprednjem predelu zobnega loka preprečuje vrivanje jezika v zev med sekalci, kar omogoča njihovo normalno izraščanje.

### *Obratna različica bionatorja*

Obratna različica bionatorja (slika 37) je sestavljena iz akrilatnega telesa, ki prekriva grizne ploskve zob stranskega predela zobnega loka od najbolj distalno izraslega kočnika do ličnikov; lingvalno prekriva zobe v zgornjem zobnem loku do 2 mm nad robom dlesni, v spodnjem zobnem loku pa sega 2 mm pod njenim robom; bukalno so površine proste.



**Slika 37: Obratna različica bionatorja**

Akrilatno telo je podaljšano tudi v sprednje predele zobnega loka, vendar je lingvalno v predelu spodnjih sekalcev delno reducirano (1 mm) za preprečevanje njihovega labialnega nagibanja in ustvarjanje prostora za njihovo retruzijo. V predelu zgornjih sekalcev je akrilatno telo v obliki poševne ravnine, ki se prilega palatinalnim ploskvam zgornjih sekalcev in stimulira njihov zdrs naprej. Lok za ustnici (labialni lok) je iz nerjavne jeklene žice preseka 0,9 mm in poteka v predelu kron (incizalni tretjini) spodnjih sekalcev (od njih je odmaknjen za list papirja ali se jih rahlo dotika) do predela podočnikov. Tu prehaja v pentljo za

bukcinatorno mišico, ki je 2 mm odmaknjena od bukalnih ploskev zob stranskega predela zobnega loka in sega do embrazure med drugim mlečnim in prvim stalnim kočnikom. Jezični lok (palatinalni lok) je iz nerjavne jeklene žice preseka 1,2 mm in leži 1 mm od nebne površine. Uporablja se za stabilizacijo aparata in usmeritev jezika v pravilen položaj. Poteka v mezialni smeri ter stimulira konico jezika in njegovo postavitev v bolj posterioren položaj, s konico v stiku z anterionim delom neba za stimulacijo razvoja tega predela. Konstrukcijski griz za obratno različico bionatorja je registriran s spodnjo čeljustnico v najbolj retrudiranem položaju z omejeno spremembo v navpični smeri (dvig griza do 2 mm). Obratna različica bionatorja je indicirana pri nepravilnosti R III, predvsem v primerih dentoalveolarne etiologije s pridruženo nepravilno lego jezika, saj vpliva predvsem na izboljšanje nagiba zgornjih in spodnjih sekalcev in lego jezika. Skeletni učinki, na primer spodbujanje rasti zgornje čeljustnice ali zaviranje rasti spodnje čeljustnice, v literaturi niso opisani.

### ***Twin block***

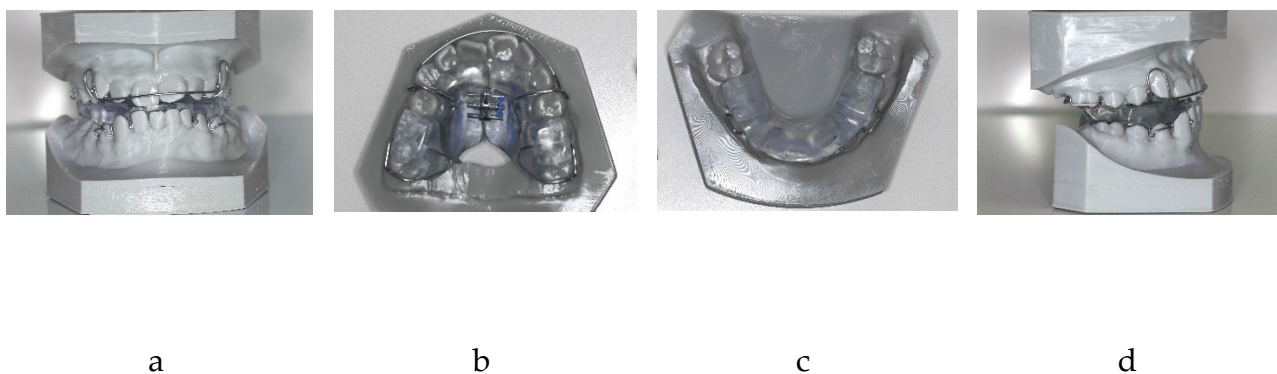
*Twin block* je pasivni snemni aparat, ki z modulacijo funkcionalnih dražljajev spodbuja preoblikovanje kostnih delov čeljustnic in s tem vpliva na njihovo rast. Preoblikovanje je mogoče le v času rasti in razvoja čeljustnic. Če je funkcija grizenja spremenjena, na primer, če spodnja čeljustnica grize preveč distalno glede na zgornjo, grizne sile med funkcijo

delujejo bolj v distalni smeri, kar preprečuje rast spodnje čeljustnice naprej, saj nakloni vrškov »ukleščijo« spodnjo čeljustnico v posteriornem okluzijskem funkcionalnem položaju. *Twin block* s spremembo naklona preprečuje ukleščenje spodnje čeljustnice v prisiljenem posteriornem položaju in omogoči njeno normalno rast v sagitalno smer. Med nošenjem *twin blocka* se grizne sile prenašajo z aparata na zobovje in ohranjajo stalen proprioceptivni dražljaj, ki vpliva na rast in prilagajanje strukture podporne kosti.

*Twin block* je zasnovan tako, da posamezniku omogoča lažje gibe spodnje čeljustnice, predvsem med govorom. Zgrajen je iz dveh delov (snemnih plošč), ki se stikata pod kotom 70 stopinj v predelu griznih platojev. Glede na potek stične poševne ravnine griznih platojev zgornjega in spodnjega dela *twin blocka* ločimo osnovni in obratni *twin block*.

### ***Osnovna različica twin blocka***

Pri osnovni različici *twin blocka* (slika 38) grizni plato na zgornjem delu sega od mezialne površine zgornjega drugega ličnika v distalni smeri do mezialne površine prvega zgornjega kočnika, pri čemer v bukolingvalni smeri prekriva vse lingvalne vrške zob pod njim.



**Slika 38: Osnovni *twin block* (a–d), njegov zgornji del (a) in spodnji del (b) ter vidni del stika med njima pod kotom 70 stopinj pri odnosu zgornjih in spodnjih sekalcev rob na rob (c)**

Mezialno se konča kot poševna ravnina, izdelana pod kotom 70 stopinj. Grizni plato na spodnjem delu *twin blocka* sega distalno do obrobne grebena drugega ličnika (oziroma drugega mlečnega kočnika), tako da poševna ravnina zgornjega platoja leži mezialno glede na spodnji prvi stalni kočnik in ne preprečuje njegovega izraščanja. Distalna stranica spodnjega griznega platoja je prisekana v obliki poševne ravnine pod kotom 70 stopinj, tako da se ustrezno prilega poševni ravnini zgornjega griznega platoja. V bukolingvalni smeri spodnji plato v celoti prekriva grizne ploskve ličnikov (oziroma mlečnih kočnikov). V predelu spodnjega podočnika je grizni plato tanjši v bukolingvalni smeri, kar omogoča lažje pomike spodnje čeljustnice predvsem med govorom. Grizni platoji, prisekani pod kotom 70 stopinj, so vodilo za položaj spodnje čeljustnice, registriran s konstrukcijskim grizom. Pri



osnovni različici *twin blocka* preprečujejo zdrs spodnje čeljustnice nazaj in jo zadržujejo v bolj protrudiranem položaju.

Kot retencijske elemente v *twin block* vgradimo Adamsove, delta ali kapljične zapone. Poleg tega lahko vgradimo tudi različne dodatne aktivne elemente, na primer labialni lok za retroinklinacijo sekalcev, vijake za širjenje čeljustnic in vijak za protruzijo zgornjega sprednjega predela zobnega loka (pri obratni različici *twin blocka*). Poznamo tudi *twin blocke* z vgrajenimi magneti (odbojnimi ali privlačnimi), ki dodatno omogočajo pomike v sagitalno smer; predvsem so uporabni ponoči, saj pomagajo vzdrževati ustnični stik, zato je tudi korekcija hitrejša.

Konstruktivni griz za osnovno različico *twin blocka* je registriran v položaju sekalcev rob na rob, tako da je med robovi zgornjih in spodnjih sekalcev 2 mm zev, kar pomeni približno 5 do 6 mm dimenzijo konstrukcijskega griza v predelu ličnikov in 2 mm v predelu kočnikov. Če je sagitalna stopnica večja od 10 mm, mora začetna registracija griza s pomikom spodnje čeljustnice naprej znašati od 7 do 10 mm. Maksimalna aktivacija aparata ne sme presegati 70 odstotkov celotnega protruzijskega giba spodnje čeljustnice (razlika med maksimalno retrudiranim in maksimalno protrudiranim položajem spodnje čeljustnice).

Osnovna različica *twin blocka* je indicirana za obravnavo distalnega odnosa čeljustnic, s proklinacijo ali retroinklinacijo sekalcev, ki so posledica retrognatije spodnje čeljustnice ali

so dentoalveolarnega značaja. Izdelati ga je treba v protruzivnem konstrukcijskem grizu, ki učinkovito spremeni (s poševnimi ravninami na griznih platojih) naklone griznih površin zob. Poševne ravnine delujejo kot vodilo, ki potisne spodnjo čeljustnico naprej in navzdol. Ko je aparat v ustih, pacient ne more udobno ugrizniti v distalnem položaju, zato je spodnja čeljustnica spodbujena, da se pomakne naprej, kot jo vodijo poševne ravnine. Neugodni proprioceptivni mehanizmi zaradi naklona vrškov v distalni okluziji zamenjajo pozitivni proprioceptivni mehanizmi stikov poševnih ravnin. S funkcionalno spremembo položaja spodnje čeljustnice poševne ravnine *twin blocka* spremenijo porazdelitev griznih sil. Zato se spremeni tudi aktivnost mišic, žvekalne mišice se prilagodijo tako, da vodijo spodnjo čeljustnico v bolj protrudiran položaj s hkratno adaptacijo mehkih tkiv in izboljšanje videza obraza. Kostne spremembe so počasnejše in trajajo več mesecev. Osnovna različica *twin blocka* je v literaturi opisana kot najučinkovitejša obravnava distalnega griza zaradi retrognatije spodnje čeljustnice v obdobju rasti in razvoja, predvsem ko zdravljenje načrtujemo med pubertetnim rastnim sunkom spodnje čeljustnice.

### ***Obratna različica twin blocka***

Obratna različica *twin blocka* je indicirana pri mezialnem odnosu čeljustnic. Nasprotno kot pri osnovni različici s funkcionalno spremembo položaja spodnje čeljustnice poševne ravnine obratnega *twin blocka* spremenijo porazdelitev griznih sil, tako da se spremeni aktivnost mišic, ki zadržujejo spodnjo čeljustnico v bolj retrudiranem položaju. Pri obratni različici *twin*

*blocka* grizni platoji spodnjega dela prekrivajo spodnje kočnike, zgornji grizni platoji pa ličnike (oziroma mlečne kočnike). Prisekani so tako, da preprečujejo zdrs spodnje čeljustnice naprej in jo zadržujejo v bolj retrudiranem položaju.

Konstruktivski griz za obratno različico *twin blocka* je registriran s pomikom spodnje čeljustnice v najbolj retrudiran položaj, prav tako v položaju sekalcev rob na rob, če je mogoče. Zaradi etioloških in prognostičnih vidikov obravnave mezialnega griza obratni *twin block* uporabljamo izjemoma, saj je njegova učinkovitost negotova.

## **Regulator funkcije**

Regulator funkcije je pasivni snemni aparat, ki je kot telovadna naprava, saj naj bi spodbujal normalno funkcijo mišic orofacialnega predela, preprečeval vrivanje spodnje ustnice, hiperaktivnost bradne mišice in škodljivo funkcijo bukcinatorne mišice in orbikularen oris. Aparat je treba nositi ves čas, saj funkcionalna regulacija zahteva neprekinjene ponovitve izvajanja funkcije in pogosto aktivnost mišic, ki ni mogoča, če posameznik aparat nosi le med spanjem. Pri ravnovesju sil v ustni votlini naj bi imel pomembno vlogo seveda jezik, vendar je po mnenju snovalca regulatorja funkcije (Rölfra Fränkla) večina delovanja jezika kompenzacijskega in posledica prilagoditve na zobno in čeljustno nepravilnost.


Pomembnejšo vlogo naj bi imeli bukcinatorni mišici in orbikularni oris. Med normalnim požiranjem, ko imamo ustrezno ustnično zaporo in hrbtišče jezika v stiku z mehkim nebom, v ustni votlini nastane podtlak in bukcinatorna mišica se vsrka in prisloni na alveolarne grebene in bukalne površine zgornjih zob ter v interokluzalni prostor. Če je jezik v pravilnem položaju, nasprotuje delovanju bukcinatorja. Če je jezik na ustnem dnu, bukcinator deluje konstriktivno na rast alveolarnega grebena in na izraščanje zob stranskega predela zobnega loka. Mišično delovanje in pritisk mehkih tkiv imata potencialno omejujoč vpliv na rast zobnih lokov, predvsem v času menjalnega zobovja. Nenormalno delovanje mišic lahko vodi v deformacijo zobnih lokov, ki preprečuje ustrezno rast in razvoj orofacialnega predela in vodi v nastanek različnih zobnih in čeljustnih nepravilnosti.

Regulator funkcije je zgrajen iz akrilatnih delov (ustnične peloti, bukalni ščit, lingvalni ščit) in žičnih delov (palatinalni lok, naslonke ipd.). Glede na specifično zgradbo in indikacije za uporabo ločimo štiri različice regulatorjev funkcije.

### *Regulator funkcije I*

Regulator funkcije I (slika 39) je iz dveh akrilatnih bukalnih ščitov, ki ležita v levem in desnem vestibulumu stranskega predela zobnega loka. Bukalna ščita sta odmaknjena od 4

do 5 mm od bukalnih ploskev zob, od 2 do 3 mm od alveolarnega grebena zgornje čeljustnice in 0,5 mm od alveolarnega grebena spodnje čeljustnice. Debelina bukalnega ščita ne sme presegati 2 mm. V meziodistalni smeri sega od predela podočnikov do zadnjih izraslih kočnikov, da preprečujejo nenormalno delovanje in pritisk mišic ter mehkih tkiv na alveolarni greben in zobovje. V navpični smeri mora segati globoko v vestibulum, tako da povzroči teg mišic, s tem pa spodbuja subperiostavno apozicijo kostnine. Bukalni ščit je lahko segmentiran, kar omogoča postopno pomikanje spodnjega dela ščita naprej, vzporedno z rastjo spodnje čeljustnice.



a

b

c

d

**Slika 39: Regulator funkcije I (a–d) s predeljenim bukalnim ščitom (b), lingvalnim ščitom in palatinalnim lokom (c, d)**

Regulator funkcije I ima dve akrilatni ustnični peloti v spodnjem sprednjem vestibulumu. Sta kapljičaste oblike, debeline 2 mm in dolžine 8 mm. V spodnjem sprednjem vestibulumu

ležita oddaljeni vsaj 5 mm od roba dlesni spodnjih sekalcev oziroma 12 mm od incizalnega roba spodnjih sekalcev. Odstranjujeta pritisk na sprednji del spodnjega zobnega loka in čeljustnice, tako da preprečujeta nenormalno delovanje perioralne miškulature in hiperaktivnost bradne mišice. Z aplikacijo tega spodbujata subperiostalno apozicijo kosti in vplivata na zmanjšanje poudarjenosti mentolabialnega sulkusa.

Del regulatorja funkcije I je lingvalni lok ali lingvalni ščit, ki deluje kot proprioceptivni dražljaj in se aktivira, ko spodnja čeljustnica zdrsne nazaj glede na konstrukcijski griz, se pri tem prisloni ob lingvalni lok ali lingvalni ščit, kar sproži dražljaj, da se znova postavi v bolj anterioren položaj. Lingvalni lok je iz nerjavne jeklene žice preseka 0,8 mm v obliki dveh U-pentelj, ki ležita lingvalno za spodnjimi sekalci in segata do ustnega dna. Namesto lingvalnega loka lahko v regulator funkcije I vgradimo lingvalni ščit. Ta ima akrilatni del, ki je v pasivnem stiku z alveolarnim grebenom lingvalno za spodnjimi sekalci, in dve pentlji iz nerjavne jeklene žice preseka 0,8 mm, ki pasivno potekata lingvalno v predelu spodnjih sekalcev nad bazalnim cingulumom. Prosta konca pentelj ležita približno 3 mm pod incizalnim robom in preprečujeta izrast spodnjih sekalcev. Tako pri lingvalnem loku kot ščitu stabilizacijske žice potekajo v bukalni ščit v interokluzijskem prostoru v predelu mlečnih kočnikov.

Med žične elemente regulatorja funkcije I uvrščamo palatinalni lok, labialni lok, pentljo za zgornji podočnik, okluzijske naslonke in vezne žične elemente. Palatinalni lok je iz nerjavne

jeklene žice preseka 1 mm in ima obliko Coffinovega loka (s pentljo v mediani črti). Poteka palatinalno, 2 mm odmaknjen ob nebnega svoda in skozi utor (širok 1,5 mm) na distalnem robu drugega zgornjega mlečnega kočnika na vsaki strani zobnega loka. Palatinalni lok je namenjen stabilizaciji aparata, saj preprečuje njegov zdrs. Ker je v utoru oprt na zgornjo čeljustnico, je verjetnost stranskega učinka protruzije spodnjih sekalcev zmanjšana. Preprečuje tudi mezializacijo prvih zgornjih stalnih kočnikov. Labialni lok je iz nerjavne jeklene žice preseka 0,9 mm in leži vestibularno. V svojem poteku na vsaki strani leži v predelu srednje tretjine korenine podočnika, 2 mm od sluznice in se nato spusti nekoliko bolj incizalno v predele sredine kron sekalcev, ne da bi se jih pri tem dotikal. Labialni lok je poleg pelot dodatna spodbuda za vzpostavitev ustničnega stika. Pentlja za zgornji podočnik poteka v utoru med mlečnim podočnikom in prvim mlečnim kočnikom ter ovije podočnik in je namenjena stabilizaciji aparata. Okluzijske naslonke so iz nerjavne jeklene žice preseka 0,8 mm in slonijo na drugih zgornjih mlečnih kočnikih ali prvih zgornjih stalnih kočnikih. Namenjene so stabilizaciji aparata v navpični smeri in s tem preglobokemu uhajanju bukalnih ščitov v vestibulum. Hkrati preprečujejo izraščanje zgornjih kočnikov, medtem ko spodnji lahko prosto izraščajo. Vezni žični elementi so iz nerjavne jeklene žice preseka 0,9 mm (1 mm le vezne žice med bukalnim in lingvalnim ščitom) in so namenjeni povezovanju posameznih delov aparata v celoto. V zgornji čeljustnici so tako na vestibularni kot oralni strani od 1 do 2 mm žični elementi oddaljeni od alveolarnega grebena. V spodnji čeljustnici so v predelu ustnice oddaljeni od sluznice od 1 do 2 mm in segajo od 3 do 4 mm


pod robom proste dlesni. V predelu ustničnih pelot vezne žice ležijo 7 mm pod robom proste dlesni.

Konstruktivski griz za regulator funkcije I zaradi lažje prilagoditve ne sme presežati 3 mm pomika spodnje čeljustnice naprej. V navpični smeri mora biti dvignjen za vsaj 2,5 do 3,5 mm, kar omogoča izdelavo interokluzijskih žičnih elementov brez interferenc. Višji konstrukcijski grizi lahko preprečujejo doseganje ustreznega ustničnega stika, kar vodi v izgubo nadzora tudi nad aktivnostjo jezika. Pri majhnih sagitalnih nepravilnostih (2–4 mm) lahko izjemoma registriramo konstrukcijski griz v odnosu sekalcev rob na rob, pri čemer pomik spodnje čeljustnice naprej ne sme presežati 6 mm. Regulator funkcije I je indiciran za obravnavo: rahlega tesnega stanja pri zmanjšanem razvoju bazalne kosti zobnih lokov in normalnem odnosu čeljustnic; globokega griza s proklinacijo zgornjih in retroinklinacijo spodnjih sekalcev pri normalnem odnosu čeljustnic (različica z lingvalnim lokom); distalnega odnosa čeljustnic s sagitalno stopnico, manjšo od 5 mm (različica z lingvalnim ščitom); distalnega odnosa čeljustnic s proklinacijo zgornjih sekalcev, globokim grizom in sagitalno stopnico, manjšo od 7 mm (različica z lingvalnim ščitom); in distalnega odnosa čeljustnic s proklinacijo zgornjih sekalcev in sagitalno stopnico, večjo od 7 mm (različica z razdeljenim bukalnim ščitom in lingvalnim ščitom).



## *Regulator funkcije II*

Regulator funkcije II (slika 40) je nekoliko preoblikovan regulator funkcije I, in sicer se razlikuje po lingvalnem loku in pentlji za zgornji podočnik.



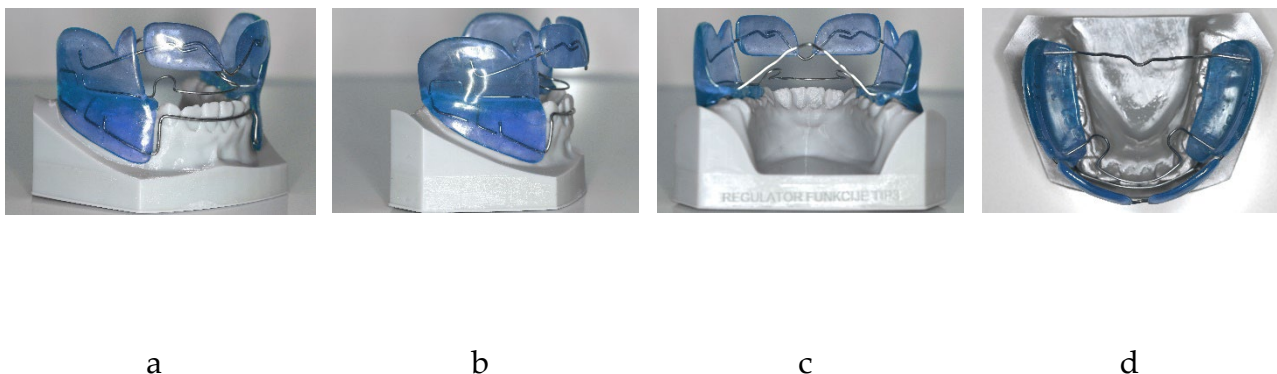
**Slika 40: Regulator funkcije II (a–d) z lingvalnim ščitom, iz katerega izhajata peresi, in pentljo za zgornji podočnik (d).**

Lingvalni lok regulatorja funkcije II je iz nerjavne jeklene žice preseka 0,8 mm in poteka za zgornjimi sekalci, in sicer po obodu zgornjih sekalcev tik nad bazalnim cingulumom. Lingvalni lok preprečuje retruzijo zgornjih sekalcev oziroma deluje kot protruzijski lok in hkrati stabilizira aparat. Pentlji za zgornja podočnika sta iz nerjavne jeklene žice preseka 0,8 mm in potekata iz bukalnih ščitov (delujeta kot podaljšek ščitov) ter se kot zaviti pentlji dotikata bukalnih ploskev podočnikov obojestransko.

Konstruktivski griz za regulator funkcije II je enak kot pri regulatorju funkcije I oziroma prilagojen značilnostim nepravilnosti. Njegova navpična razsežnost je v primerih, ko to ne bi oviralo drže zaprtih ust, lahko višja kot pri regulatorju funkcije I. Regulator funkcije II je indiciran za obravnavo distalnega odnosa čeljustnic s proklinacijo zgornjih sekalcev in sagitalno stopnico, večjo od 7 mm, distalnega odnosa čeljustnic s proklinacijo zgornjih sekalcev v primeru izraščanja zgornjih stalnih podočnikov in distalnega odnosa čeljustnic z retroinklinacijo zgornjih sekalcev.

### *Regulator funkcije III*

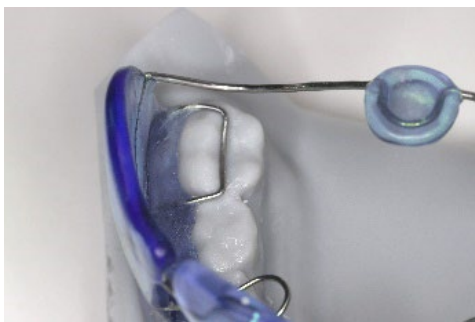Regulator funkcije III (slika 41) se od regulatorja funkcije I in II razlikuje glede na izdelavo (in položaj) bukalnih ščitov, ustničnih pelot, labialnega, protruzijskega in palatinalnega loka, okluzijskih naslonk (slika 42a) oziroma akrilatnih platojev (slika 42b) ter poteka prek veznih žičnih elementov. V nasprotju z regulatorjem funkcije I in II so bukalni ščiti v stiku z alveolarnim grebenom v predelu spodnje čeljustnice in omejujejo njeno rast v prečno smer. Ustnični peloti ležita v zgornjem vestibulumu v predelu zgornje ustnice in odstranjujeta njen pritisk, kar naj bi omogočalo ustrezen razvoj zgornje čeljustnice v sagitalni smeri.



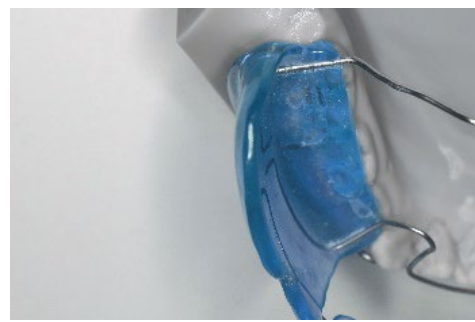
**Slika 41: Regulator funkcije III (a–d) z ustničnimi pelotami v zgornjem vestibulumu (a, b) in bukalnimi ščiti, prislonjemini ob spodnji in odmaknjeni od zgornjega alveolarnega grebena (c), ter griznimi akrilatnimi platoji (d).**

Ustnični peloti z mehanizmom aplikacije tega stimulirata subperiostalno nalaganje kostnine in prenašata silo zgornje ustnice prek spodnjega labialnega loka, kar deluje retruzivno na spodnjo čeljustnico in spodnje sekalce. Labialni lok regulatorja funkcije III, ki je iz nerjavne jeklene žice preseka 0,9 do 1 mm, namreč leži v stiku s spodnjimi sekalci (poteka v ravni medzobnih papil) in preprečuje protruzijo oziroma opravlja retruzijo spodnjih sekalcev. Protruzijski lok regulatorja funkcije III je iz nerjavne jeklene žice preseka od 0,6 do 0,7 mm in poteka oralno nad bazalnim cingulumom zgornjih sekalcev, pri čemer se ne dotika cinguluma, saj bi to preprečevalo izraščanje zob, temveč je namenjen proklinaciji zgornjih sekalcev. Palatinalni lok regulatorja funkcije III je iz nerjavne jeklene žice preseka 1 mm in poteka distalno za zgornjimi prvimi stalnimi kočniki ter stimulira njihov mezialni pomik. Regulator funkcije III ima lahko akrilatne grizne platoje ali okluzijske naslonke. Platoji potekajo iz bukalnih ščitov v interokluzalni prostor ter prekrivajo in se tesno prilegajo zobem

stranskega predela zobnega loka. Okluzijske naslonke so iz nerjavne jeklene žice preseka 0,8 mm, prislonjene na zadnje izrasle kočnike v zobni vrsti. Platoji in okluzijske naslonke so namenjeni dvigu griza, ki razbremeni zgornjo čeljustnico iz ukleščene sprednjega griza, hkrati pa preprečujejo izraščanje zob, na katerih so oprti. Vezni žični elementi regulatorja funkcije III so iz nerjavne jeklene žice preseka 0,9 mm in se opirajo na spodnjo čeljustnico.



a



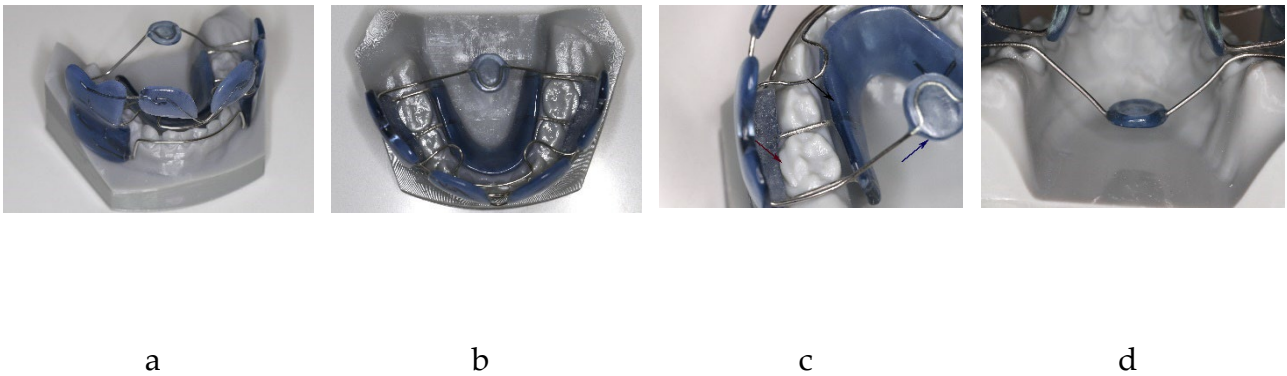
b

**Slika 42: Grizna naslonka na zadnjem izraslem spodnjem kočniku (a) in grizni akrilatni platoji na griznih ploskvah spodnjega stranskega predela zobnega loka (b)**

Konstruktivski griz za regulator funkcije III registriramo s spodnjo čeljustnico v najbolj posteriornem položaju, navadno tako, da dosežemo odnos rob na rob sekalcev z minimalnim povečanjem navpične razsežnosti konstruktivskega griza. Kadar pomik spodnje čeljustnice

nazaj ni mogoč, konstrukcijski griz registriramo v habitualni okluziji. Ob pridruženem globokem grizu povečamo navpično razsežnost konstrukcijskega griza. Regulator funkcije III je indiciran za obravnavo mezialnega odnosa čeljustnic.

Preoblikovani regulator funkcije III (slika 43) je primeren predvsem za obravnavo mezialnega odnosa čeljustnic zaradi prognatije spodnje čeljustnice s pridruženim vertikalnim vzorcem rasti in zahteva tri modifikacije: palatinalno čašico, podaljšan lingvalni ščit in naslonke na bukalnih ploskvah zadnjih izraslih kočnikov v spodnjem zobnem loku (ob odsotnosti akrilatih griznih platojev oziroma okluzijskih naslonk). Palatinalna čašica je iz akrilata na središčnem zavoju palatinalnega loka.



**Slika 43: Preoblikovani regulator funkcije III z dodanim lingvalnim lokom in palatinalno čašico (c, modra puščica) ter naslonkami na bukalnih ploskvah spodnjih kočnikov (c, rdeča puščica)**

Premer čašice je 8–10 mm, debelina njenega zunanjega roba 1,5–2 mm, dna pa 0,5–1 mm manj. Palatinalna čašica se uporablja kot dražilec, ki spodbuja konico jezika, da se postavi v bolj posterioren in visok položaj v ustni votlini. Lingvalni ščit je iz akrilata, debeline 1,5–2 mm in polkrožne oblike ter distalno sega do zadnjih izraslih zob transkaninega predela. V navpični smeri sega do tretjine krone zgornjih zob. V vsem svojem poteku leži 2 mm lingvalno od zob. Z bukalnim ščitom je povezan z veznimi žičnimi elementi iz nerjavne jeklene žice preseka 0,9 mm, ki potekajo v utorih globine 1 mm na distalnem delu okluzijskih ploskev prvih in drugih spodnjih mlečnih kočnikov. Lingvalni ščit naj bi zmanjševal funkcionalni prostor jeziku in s tem preusmeril njegovo lego v pravilnejši položaj. Namesto okluzijskih naslonk oziroma akrilatnih griznih platojev bukalni ščiti preoblikovanega regulatorja funkcije III slonijo na bukalnih kompozitnih naslonkah na zadnjih izraslih kočnikih. Bukalne kompozitne naslonke ležijo približno 2 mm pod grizno ploskvijo kočnika in segajo 2 mm v bukalno smer. Njihova okluzijska ploskev je ravna in vzporedna z okluzijsko ravnino, bukalna stranica je zaobljena in posnema krivino bukalne stranice zoba, tako da se njena dimenzija v bukolingvalni smeri s približevanjem vratu zoba zmanjšuje. Kompozitne naslonke pred odtiskovanjem zobnih lokov izdelamo neposredno v ustni votlini ali jih po posredni metodi na modelih ter jih pred vstavitvijo aparata prilepimo na zobe. Naslonke omejujejo vpliv aparata na rast v navpično smer.

### *Regulator funkcije IV*

Regulator funkcije IV je nekoliko preoblikovan regulator funkcije II, in sicer: nima pentlje za podočnik in protruzijskega loka; ima štiri okluzijske naslonke, ki slonijo na zgornjih prvih mlečnih in prvih stalnih kočnikih ter preprečujejo njihovo izraščanje; namesto naslonk ima lahko akrilatni grizni plato, ki pokriva okluzijske ploskve stranskega predela zobnega loka in katerega navpična razsežnost mora biti omejena, da ne onemogoča ustničnega stika. Konstrukcijski griz za regulator funkcije IV registriramo v habitualni okluziji z minimalnim povečanjem navpične razsežnosti griza. Regulator funkcije IV je indiciran za obravnavo odprtega griza, ki je posledica odklonjenih orofacialnih funkcij.

## FIKSNI PRIPOMOČKI

### Fiksni aparati za širjenje zgornje čeljustnice

Aparati za širjenje zgornje čeljustnice delujejo na skeletne dele (ortopedski učinek) in tudi na zobe (ortodontski učinek). Če je sila aparata v prečni smeri dovolj velika za premostitev bioelastičnih sil vlaken medianega nebnega šiva, nastanejo ortopedski učinki, in sicer razmaknitev nebni odrastkov zgornje čeljustnice v medianem nebem šivu, kar spodbudi nalaganje kostnine v šivu in rast zgornje čeljustnice v transverzalno smer. Poleg razmaknitve nebni odrastkov se tudi zobni odrastki zgornje čeljustnice nagnejo v lično smer. Delež ortodontskega ali ortopedskega učinka aktivnega širjenja zgornje čeljustnice je odvisen od starosti oziroma skeletne zrelosti pacienta, od načina aktivacije aparata (hitro ali počasno širjenje) in načina sidranja (na zobeh ali kostnih delih). Iz številnih raziskav poročajo, da so ortopedski učinki širjenja zgornje čeljustnice večji v pred- in pubertetnem obdobju kot v popubertentem. Način širjenja (hitro ali počasno) zgornje čeljustnice tudi pomembno vpliva na učinke aparata, pri čemer naj bi hitro širjenje imelo več skeletnih učinkov.

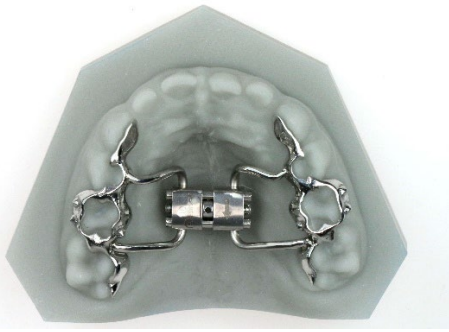
Po načinu sidranja razdelimo fiksne aparate za širjenje zgornje čeljustnice na tiste, ki jih sidramo na zobeh, na zobeh in obzobnih tkivih ali samo na kostnih delih. Aparati, ki jih sidramo na zobeh, imajo lahko različen izvor sile, in sicer je lahko to vijak (aparat za širjenje



zgornje čeljustnice, *hyrax*) ali žica (nebni lok, *quadri helix*). Pri fiksnih aparatih, sidranih hkrati na zobeh in nebni svodu (aparat za širjenje po Haasu in hibridni *hyrax*), je izvor sile vijak, prav tako pri fiksnih aparatih, ki sidrajo na začasni kostni sidrih (mini vsadkih) neposredno na kostnih delih nebni svoda.

### *Aparat za širjenje zgornje čeljustnice, t. i. hyrax*

Aparat za širjenje zgornje čeljustnice *hyrax* je sestavljen iz obročkov (slika 44a) ali akrilatnih platojev (slika 44b) za sidranje na zobeh, dvosmernega ali pahljačastega vijaka, ki je izvor sile, in ogrodja iz nerjavne jeklene žice preseka 1,2–1,5 mm. Ogrodje aparata je lahko tudi ulito. Obročki so lahko izdelani individualno ali konfekcijsko. Pritrjeni so lahko samo na prve stalne kočnike ali na prve stalne ličnike in kočnike. Žično ogrodje aparata povezuje obročke na vsaki strani zobnega loka med seboj in z vijakom v rigidno konstrukcijo.

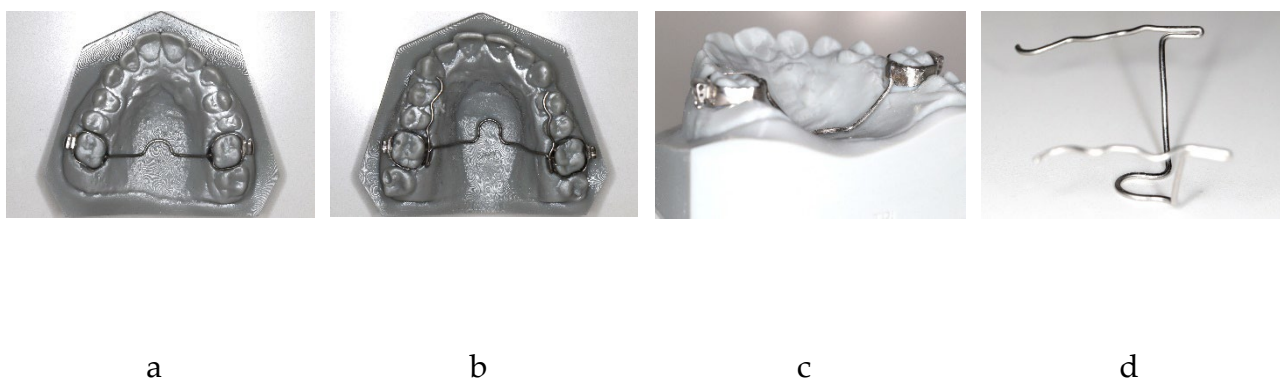


**Slika 44: Aparat za širjenje zgornje čeljustnice, t. i. hyrax, sidran na obročkih, nameščenih na drugih zgornjih mlečnih kočnikih.**

Namesto obročkov lahko aparat sidramo na zobeh stranskega predela zobnega loka čez akrilatne platoje, ki se tesno prilegajo griznim površinam in zaobjamejo celoten sklop sidrnih zob, tako da segajo palatinalno in bukalno čez zobni ekvator, vendar nad ravnjo dlesni. Na skrajnih nosilnih zobeh zaobjamejo tudi aproksimalno stranico. Žično ogrodje aparata je vgrajeno v akrilat. Aparat z akrilatnimi platoji je primeren predvsem za sidranje na mlečnih zobeh. Vijak, ki je izvor sile, je lahko različne velikosti in ga izberemo glede na anatomske posebnosti nebnega svoda in tudi razsežnost širjenja, ki ga načrtujemo. Glede na smer širjenja je vgrajeni vijak lahko dvosmeren ali pahljačast. Sila, ki jo dosežemo z aktivacijo vijaka, je prekinjena, ko se odrastka razmakneta, zato je treba vijak pogosto aktivirati. Nekateri vijaki imajo vgrajena posebna nikljevo-titanova peresa, ki zagotavljajo neprekinjeno silo znane velikosti.

### *Nebni (transpalatinalni) lok*

Transpalatinalni lok (slika 45) je iz dveh obročkov na prvih zgornjih stalnih kočnikih in nerjavne jeklene žice preseka od 0,8 do 0,9 mm.



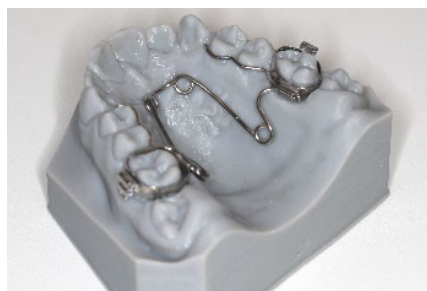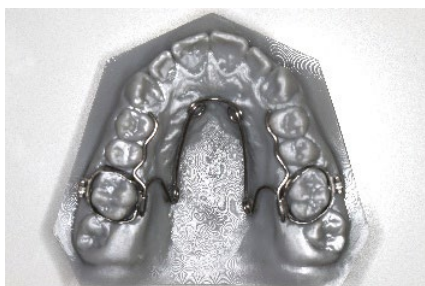**Slika 45: Fiksni (a, c) ali snemljivi (b, d) transpalatinalni lok**

Žica je zalotana (slika 45c) na palatinalno stranico vsakega obročka ali oblikovana v pentljo (slika 45d), ki je vstavljena v palatinalno cevčico na vsakem obročku. Žica poteka čez nebni svod, tako da je od njega odmaknjena od 1 do 1,5 mm. Lahko je brez podaljškov (slika 45a) ali ima krajše ali daljše podaljške (slika 45b), ki lahko segajo tudi do predela podočnikov. Podaljški se ob aktivaciji prislonijo ob palatinalne ploskve zgornjih zob transkaninega predela tik pod ekvatorjem in na njih izvajajo silo. Ker je treba transpalatinalni lok večkrat aktivirati, ima v predelu medianega nebnega šiva pentljo v obliki črke U, ki ob razširitvi

zgornje čeljustnice omogoča dodatno aktivacijo z razmaknitvijo pentlje transpalatinalnega loka. Transpalatinalni lok ima v prečni smeri pretežno dentoalveolarne učinke.

### **Quad helix**

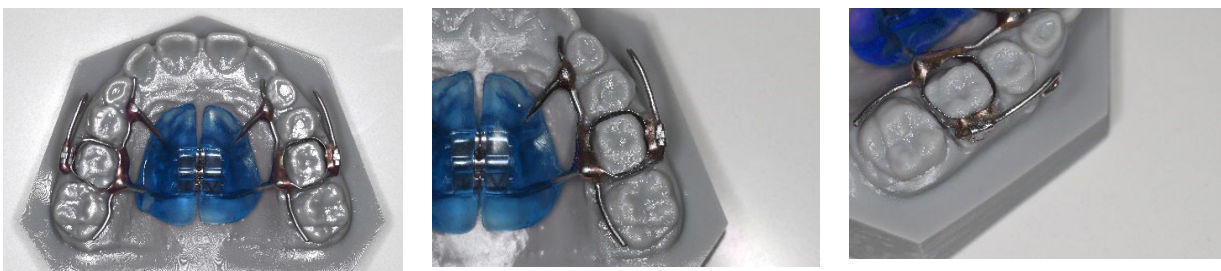*Quad helix* (slika 46) je sestavljen iz dveh obročkov na prvih zgornjih stalnih kočnikih in nerjavne jeklene žice preseka od 0,8 do 0,9 mm. Žica je oblikovana v štiri zavoje (t. i. helikse), dva v sprednjem in dva v zadnjem predelu zobnega loka. Zaradi zavojev je elastičnost *quad helixa* in možnost aktivacije večja kot pri transpalatinalnem loku. Omogoča tudi izmenično aktivacijo v sprednjem in zadnjem predelu zobnega loka. Žica je zalotana na palatinalno stranico vsakega obročka ali oblikovana v pentljo, ki je vstavljena v palatinalno cevčico na vsakem obročku. *Quad helix* ima v prečni smeri pretežno dentoalveolarne učinke.



Slika 46: *Quad helix* s podaljški do prvih ličnikov na modelu

*Aparat za širjenje zgornje čeljustnice po Haasu*

Aparat za širjenje zgornje čeljustnice po Haasu (slika 47) ima poleg obročkov, ki zaobjemajo ličnike in prve stalne kočnike ali samo prve stalne kočnike, še akrilatne dele na veznih žicah v stiku z nebno sluznico na vsaki strani medianega nebnega šiva.



a

b

c

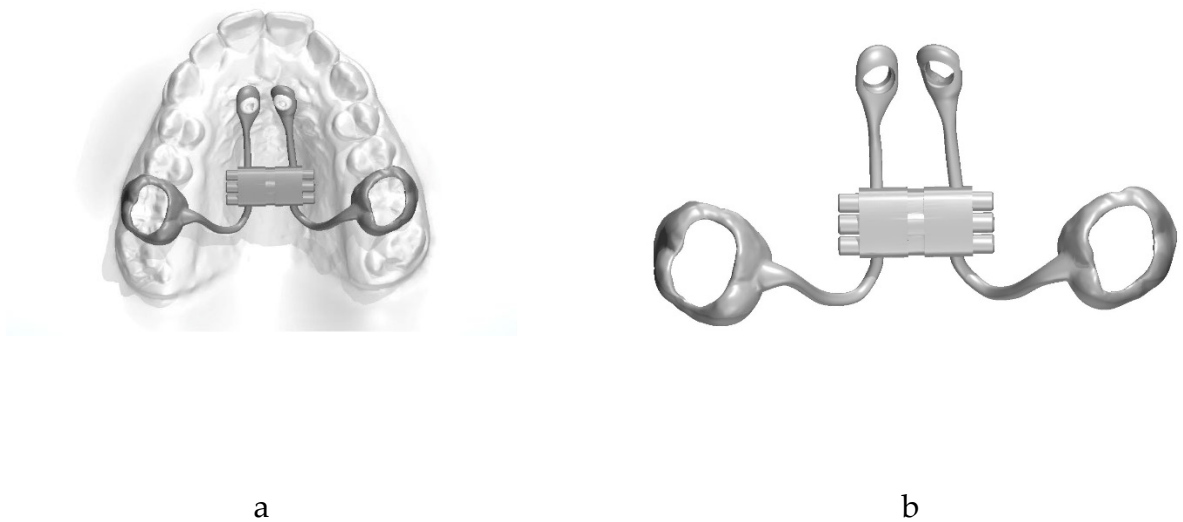**Slika 47: Aparat za širjenje zgornje čeljustnice po Haasu (a) s podaljškom palatinalno ob prvem stalnem kočniku (b) in kljukico bukalno za vpenjanje obrazne maske (c)**

Akrilatni deli, prislonjeni ob nebni svod, naj bi pripomogli k boljši stabilizaciji aparata in manjšemu nagibanju sidrnih zob ter njihovemu večjemu telesnemu pomiku v prečno smer. Sile, ki se ustvarijo ob aktivaciji vijaka, se prenesejo prek sidrnih zob in tudi prek nebnega svoda. Vezne žice so iz nerjavnega jekla preseka od 1,2 do 1,5 mm in so privarjene na obročke

nosilnih zob ter ležijo znotraj akrilatnih delov. Namesto stalnih kočnikov lahko za sidranje v zgodnjih razvojnih obdobjih uporabimo tudi druge zgornje mlečne kočnike.

### *Aparat za širjenje zgornje čeljustnice z delnim kostnim sidranjem (hibridni hyrax)*

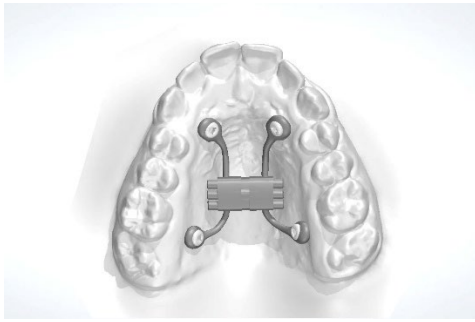
Za dodatno sidranje lahko uporabimo tudi začasna kostna sidra (angl. *temporary anchorage device*; TAD). To so kratki in ozki titanovi vsadki, ki jih zavrtamo v kost nebnega svoda in delujejo kot kostna sidrišča med širjenjem zgornje čeljustnice. Pri aparatu *hybrid hyrax* (slika 48), ki deloma sidra na vsadkih deloma na zobeh, ležita vsadka paramediano po eden na vsaki strani medianega nebnega šiva in sta z veznim žičnim ogrodjem iz nerjavne jeklene žice (ali ulitega ogrodja) povezana z vijakom in obročki na prvih stalnih kočnikih v rigidno celoto. V stroki prevladuje mnenje, da z aparati s sidranjem na skeletnih delih dosežemo večji ortopedski in manjši ortodontski učinek med širjenjem zgornje čeljustnice kot z aparati, ki jih sidramo na zobeh. Zadnje velja predvsem pri starejših pacientih.



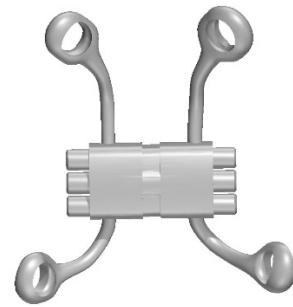
**Slika 48: Tridimenzionalni načrt aparata z delnim kostnim sidranjem na modelu (a) in izris, pripravljen za tridimenzionalno tiskanje (b).**

*Aparat za širjenje zgornje čeljustnice s popolnim kostnim sidranjem*

Aparat za širjenje zgornje čeljustnice s polnim kostnim sidranjem lahko sloni na dveh ali štirih vsadkih (slika 49), ki so z vezno žico preseka od 1,2 do 1,5 mm povezani z enim ali več dvosmernimi vijaki v rigidno konstrukcijo. Uporabljajo se pretežno pri starejših pacientih, saj za razmaknitev prepletene in delno zakostenelega medianega nebnega šiva potrebujemo večje sile, ki bi lahko povzročile nepopravljivo škodo na sidrnih zobeh.



a



b

**Slika 49: Tridimenzionalni načrt aparata s popolnim kostnim sidranjem na modelu (a) in izris, pripravljen za tridimenzionalno tiskanje (b).**

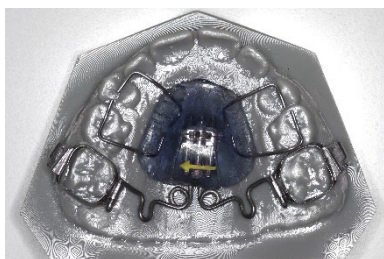### **Fiksni aparati za distalni pomik zgornjih kočnikov**

Med fiksne aparate za distalni pomik zgornjih kočnikov uvrščamo v ta namen aktiviran transpalatinalni lok in aparate, ki za distalni pomik kot izvor sile uporabljajo elastično žico, vzmet ali vijak. Transpalatinalni lok omogoča izmenični enostranski pomik kočnikov v distalno smer, preostali aparati pa glede na zgradbo omogočajo bodisi hkratno obojestransko bodisi le enostransko aktivacijo.

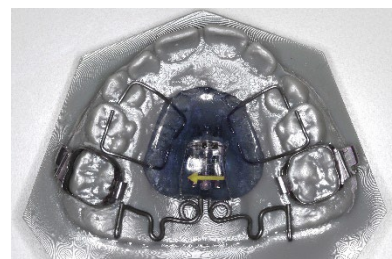Osnovna različica penduluma je sestavljena iz akrilatnega gumba, ki je prislonjen ob nebni svod in je kot sidrišče med distalnim pomikom kočnikov. Iz akrilatnega gumba izhajajo naslonke iz nerjavne jeklene žice preseka 0,9 mm, ki so prislonjene na grizne ploskve zgornjih



ličnikov (ali mlečnih kočnikov) in nanje pritrjene s kompozitnim materialom. Izvor sile za distalni pomik sta dve peresi iz betatitanove žice preseka 0,8 mm, ki izhajata iz distalnega roba akrilatnega gumba in sta vstavljeni v cevčici na palatinalnih stranicah obročkov, pritrjenih na zobeh, ki jih je treba pomakniti v distalno smer. Peresi sta oblikovani tako, da sta neaktivirani in segata bolj distalno od zoba, ki ga želimo premakniti. Ob vstavitvi v cevko (aktivaciji) se skrčita, tako da s cevko tvorita kot 60 stopinj, kar naj bi sproščalo silo približno 2,5 njutna na zob. Poleg želenega distalnega pomika so pri obravnavi s pendulumom opisani tudi neželeni učinki, in sicer pomik zgornjih ličnikov v mezialno smer in proklinacija sekalcev, nagib in zasuk prvih zgornjih stalnih kočnikov ter vnetje sluznice pod akrilatnim gumbom.



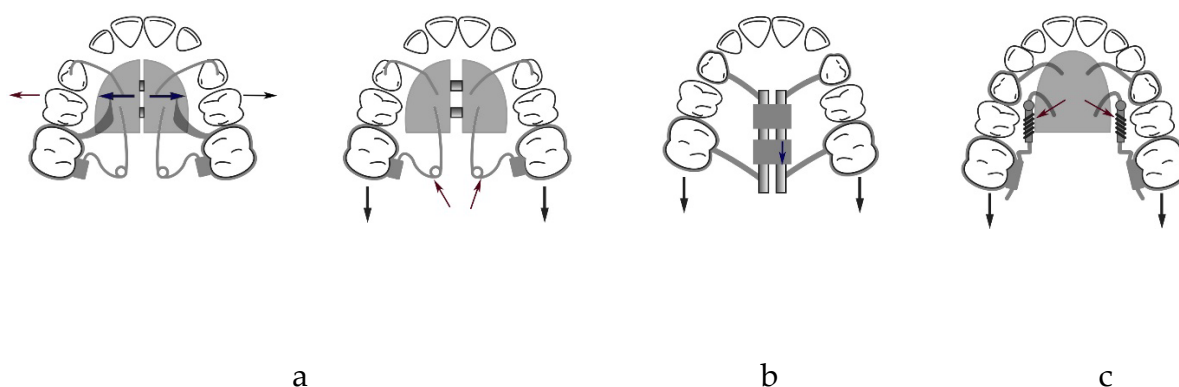
a



b

**Slika 50: Pendulum s potisnimi peresi, vstavljenimi v cevčice na obročkih prvih stalnih kočnikov (a) in izstavljenimi iz cevčic (b), kar nakazuje njihovo aktivnost v distalno smer.**

Pendulum ima različne modifikacije (slika 50), poleg tega so na podlagi njega razvili tudi druge pripomočke za distalni pomik kočnikov (slika 51).



Slika 51: Shematski prikaz različnih modifikacij penduluma z vstavljenim dvosmernim vijakom za transverzalno širjenje zgornje čeljustnice in pentlji (rdeče puščice) za distalni pomik kočnikov (a); z enosmernim vijakom za distalni pomik kočnikov (b) in vzmetmi za distalni pomik kočnikov (c, rdeči puščici). Modre puščice označujejo smer odpiranja vijaka, črne smer premika zob.

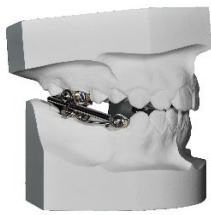
Eno izmed preoblikovanj penduluma je razpolovitev akrilatnega nebne gumba in vstavitve dvosmerne vijaka za širjenje zobnega loka med akrilatnima deloma (slika 50 in 51a). Namesto betatitanovih peres lahko kot izvor sile uporabimo enosmerni vijak (slika 51b), ki je deloma pritrjen v akrilatno ogrodje, deloma pa na obročke na zobeh, ki jih je treba

pomakniti v distalno smer. Vijak mora v apikalni smeri ležati od 10 do 12 mm od grizne ravnine, tako da ga čim bolj približamo centru odpora zoba, kar prepreči njegovo nagibanje in vodi v telesni pomik v distalno smer. Namesto nerjavnih jeklenih žičnih elementov lahko na vijak zalotamo tudi betatitanovi peresi, ki sta uporabni v prvi fazi distalnega pomika in jih reaktiviramo s pomočjo enosmernega vijaka. Kot izvor sile lahko uporabimo tudi vzmeti (slika 51c). Namestimo jih lahko na vodilo na palatinalni strani (lahko tudi na bukalni), ki nikljevo-titanovi potisni vzmeti omogoča, da se giblje samo v svojo aksialno smer. Iz vodila izhaja tudi žica, ki jo vstavimo v cevke na nebni strani obročkov, pritrjenih na zobeh. Vgradimo lahko nikljevo-titanove vzmeti, ki sproščajo silo od 1,8 do 2,4 njutna.

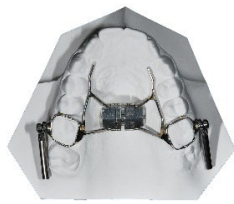Vsi fiksni pripomočki za distalni pomik kočnikov imajo zaradi svoje zgradbe tudi neželene učinke na sidrne zobe (nagibanje ličnikov, mezialni pomik ličnikov) in tudi na okoliške strukture (proklinacija sekalcev, vnetje sluznice nebnega svoda). Da bi se temu izognili, se lahko tudi za distalni pomik kočnikov uporabijo začasna kostna sidra. Vsadke vstavimo v nebno sluznico v mediani linij ali paramediano, kot izvor sile pa lahko uporabimo betatitanova peresa, enosmerni vijak ali potisne vzmeti, povezane z obročki na zobeh, ki potrebujejo distalni pomik. Aparati na kostnih sidrih so lahko delno izdelani vnaprej ali v celoti po meri.

## **Fiksni funkcionalni aparati**

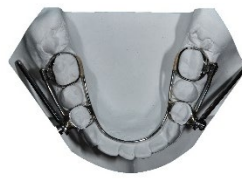Fiksni funkcionalni aparati imajo učinke pasivnih snemnih aparatov za spodbujanje rasti spodnje čeljustnice, vendar jih pacient ne more sneti iz ust. Mednje uvrščamo Herbstov šarnir (slika 52), ki je sestavljen iz teleskopskega mehanizma iz koboltno-kromove zlitine in je lahko pritrjen na ulito kovinsko ogrodje, obročke ali akrilatne platoje na zgornjih in spodnjih zobeh stranskega predela zobnega loka. Teleskopski mehanizem na vsaki strani sestavljajo vodilo, cevka in vijak. Če teleskopski mehanizem pritrdimo na ulito kovinsko ogrodje, mora zaobjemati prve stalne kočnike in ličnike zgornjega in spodnjega zobnega loka. Namesto ulitega kovinskega ogrodja lahko teleskopski mehanizem pritrdimo na bukalne ploskve obročkov zgornjih prvih stalnih kočnikov in bukalne ploskve obročkov prvih spodnjih ličnikov. Zaradi velikih sil, ki se sproščajo ob zdravljenju, morajo biti spodnji ličniki z jeklenim podjezičnim in bukalnim ogrodjem povezani z obročki na spodnjih prvih stalnih kočnikih, zgornji prvi stalni kočniki pa na nebni strani s prvimi ličniki. Če je potrebno hkratno širjenje zgornje čeljustnice, lahko za to vgradimo tudi dvosmerni vijak. Namesto ulite baze in obročkov lahko uporabimo tudi akrilatne grizne platoje, ki prekrivajo okluzijske ter deloma bukalne in oralne ploskve zgornjih in spodnjih prvih stalnih kočnikov in ličnikov. Vodilo aktiviramo tako, da zadržuje spodnjo čeljustnico v protrudiranem položaju (najpogosteje v odnosu sekalcev rob na rob), kar naj bi spodbujalo njeno rast v sagitalno smer.



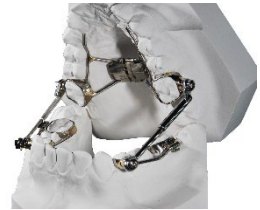a



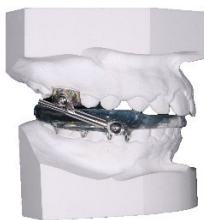b



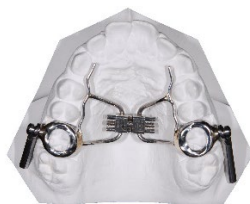c



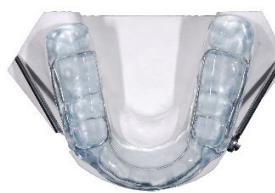d



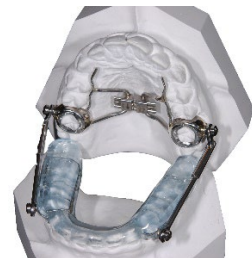e



f



g



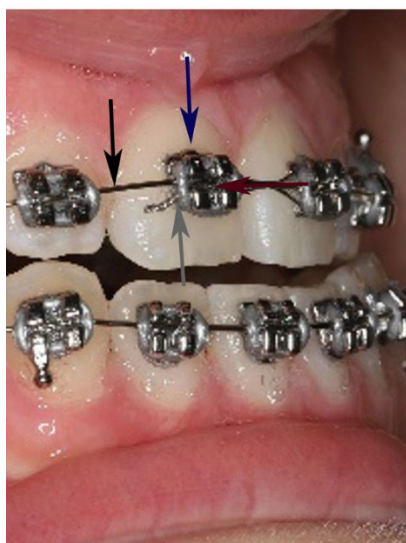h

**Slika 52: Fiksni funkcionalni aparat (Herbstov šarnir) s sidranjem na obročkih (a–d) in kombinirano na obročkih zgoraj in akrilatnih griznih platojih spodaj (e–h)**

Poznamo tudi tovarniško izdelane fiksne funkcionalne aparate, ki jih zobozdravnik ob minimalni prilagoditvi namesti neposredno v ustno votlino.

## Fiksni ortodontski aparati

Fiksni ortodontski aparati (slika 53) so sestavljeni iz nosilca, žičnega loka in vezi, ki zadržuje žični lok v utoru nosilca. Nosilci so najpogosteje prilepljeni na bukalne ploskve zob (lahko tudi na njihove oralne ploskve).



Slika 53: Deli fiksnega ortodontskega aparata: nosilec (modra puščica) z utorom (rdeča puščica), žični lok (črna puščica) in vez (siva puščica)

Pri uporabi tehnike »ravnega loka« (angl. *straight wire*) najpogosteje uporabljamo nerjavne jeklene in nikljevo-titanove žične loke okroglega in oglatega preseka, glede na specifično fazo

obravnave. Informacija za pravilen položaj zoba je zapisana v utoru nosila in se izrazi ob stiku z žičnim lokom, kar omogoča premik zoba v pravilen položaj. Utor je za vsak zob v zobnem loku specifično prisekan, tako da se ob vstavitvi žičnih lokov, ki se popolnoma prilegajo stranicam utora nosilca, zob v utoru postavi v načrtovani položaj. Za doseganje tega je treba nosilce na zobe pravilno namestiti, kar lahko naredimo neposredno v ustni votlini ali z uporabo posredne metode. Zadnja zahteva postavitvev nosilcev na mavčnem ali digitalnem modelu in izdelavo prenosnika za prestavitev v ustno votlino. Prenosniki so lahko silikonski, iz termoplastičnih folij ali natisnjeni iz akrilata s pomočjo tridimenzionalnega tiskalnika. Pri posredni metodi lahko nosilce nameščamo enako kot v ustni votlini na sredino zobne krone. Nosilec mora biti postavljen tako, da se njegova vertikalna os ujema z vertikalno osjo zobne krone. Nosilec mora biti enakomerno oddaljen od roba dlesni in grizne površine (ali incizalnega roba) zoba. Prav tako mora biti enakomerno odmaknjen od aproksimalnih stranic zoba v meziodistalni smeri.

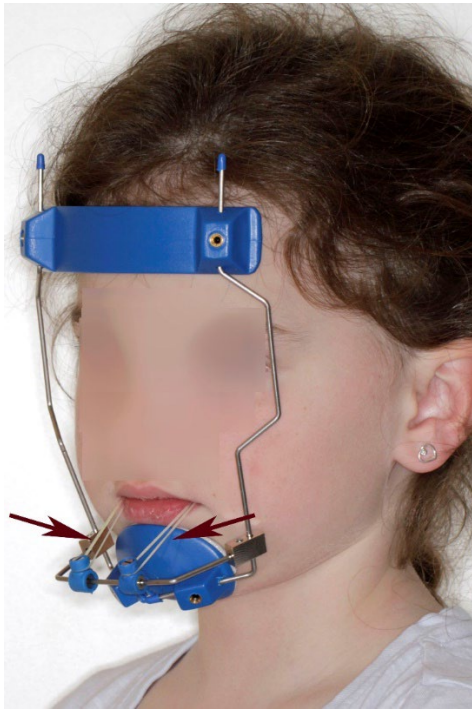
## **KOMBINIRANI PRIPOMOČKI**

Kombinirani pripomočki imajo fiksen in snemljiv del, ki je lahko deloma v ustni votlini in deloma zunaj nje. Med kombinirane pripomočke uvrščamo obrazno masko in obrazni lok z ekstroralnim elastičnim tegom.

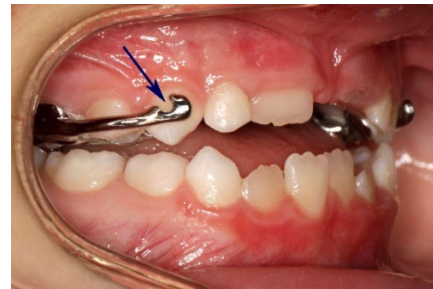
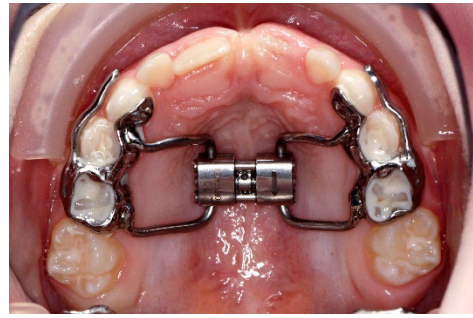
## Obrazna maska

Obrazna maska (slika 54a) je tovarniško izdelan pripomoček, ki ga s pomočjo elastičnih tegov pričvrstimo na fiksni aparat v ustni votlini. Prislanja se na čelo in brado in tam ponuja sidrišče ob aktivaciji vleka zgornje čeljustnice. Čelni in bradni plastični del sta povezana s togimi jeklenimi žicami, med katerimi je prečna vez s kavljji za vpenjanje elastičnih tegov. Elastične tege lahko v ustni votlini vpnemo v za to namenjene kavljje na fiksнем aparatu za širjenje zgornje čeljustnice (slika 54b), v kljukice na žičnem loku fiksnega ortodontskega aparata ali v posebne žične vezi (Kobayashi vezi), vpete okrog nosilcev na zobeh, ki jih želimo premakniti. Kljukice na aparatu za širjenje zgornje čeljustnice morajo ležati v predelu med konicami korenin podočnikov in prvih mlečnih kočnikov, če to dopuščajo anatomske razmere. Obrazno masko uporabljamo pri zdravljenju mezialnega čeljustnega odnosa, saj je namenjena protrakciji zgornje čeljustnice. Pri tem uporabljamo ortopedске sile, vpete pod kotom od 30 do 45 stopinj glede na grizno ravnino, torej v smeri rasti zgornje čeljustnice.





a



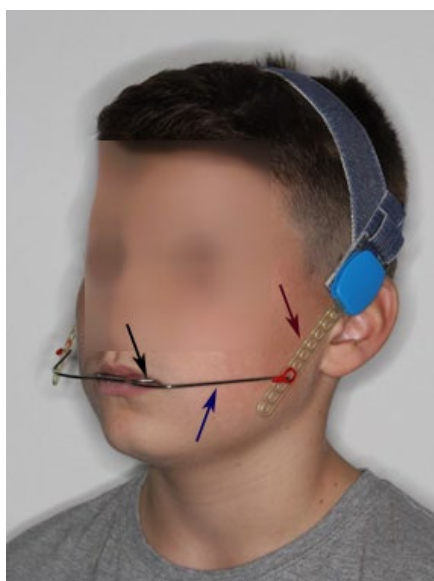
b

Slika 54: Obrazna maska, prislonjena ob čelo in brado (a), z vpetimi elastičnimi tegi, ki se v ustni votlini vpenjajo na kljukice na aparatu (b).

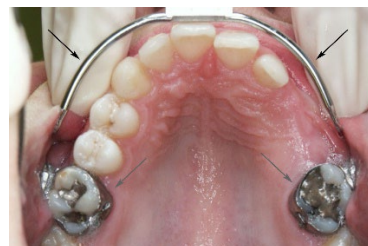Če je obrazna maska vpeta na zobe, ima pretežno zobne učinke, in sicer na njihov pomik naprej, navzdol in proklinacijo, pri čemer moramo v izognitev poškodbam zob uporabiti primerno manjše sile. Za doseganje ortopedskih učinkov mora obrazna maska neprekinjeno delovati od 14 do 16 ur na dan.

## Obrazni lok z ekstraoralnim elastičnim tegom

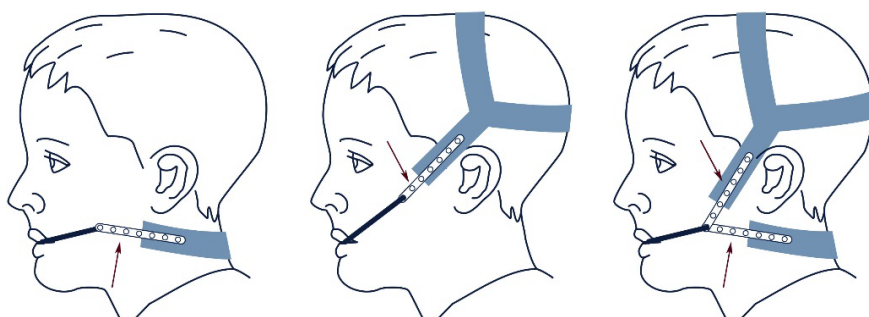
Obrazni lok z ekstraoralnim elastičnim tegom (angl. headgear) je sestavljen iz ekstraoralnega in intraoralnega dela. Ekstraoralni del (slika 55) je sestavljen iz tkaninastega traku, namenjenega sidranju, elastičnega dela (izvor sile) in zunanjega kovinskega loka. Zadnji prek spoja prehaja v intraoralni del aparata, ki ga sestavljajo notranji kovinski lok, pritrjen v namenske bukalne cevčice na obročkih, nameščenih na prvih zgornjih stalnih kočnikih (slika 55b). Sidrišče ekstraoralnega dela je lahko na vratu, temenu ali obeh hkrati (slika 55c). Včasih ga uporabljamo v kombinaciji z aktivatorjem, tako da cevčice za namestitev notranjega dela obraznega loka namestimo neposredno na snemni aparat v predele prvih stalnih kočnikov (Teuscherjev aktivator). Obrazni lok z ekstraoralnim elastičnim tegom ima lahko ortodontske in ortopedске učinke. Zunaj ustne votline je sidran na vratu, temenu ali oboje (kombiniran). Z dovajanjem ortopedskih sil (7–10 N), ki imajo izvor v elastičnem traku, omejujemo rast zgornje čeljustnice, z manjšimi silami pa vplivamo na pomik prvih zgornjih stalnih kočnikov v distalno smer.



a



b



c

Slika 55: Obrazni lok z ekstraoralnim elastičnim tegom in sidriščem na temenu (a), intraoralni del aparata (b) in shematski prikaz različnih vrst sidrišča (c), in sicer na vratu, temenu in kombinacija obojega. Rdeče puščice označujejo izvor sile, modre zunanji lok, črne notranji lok, sive pa obročke na prvih zgornjih stalnih kočnikih.

Za doseganje učinkov mora obrazni lok z ekstraoralnim elastičnim tegom neprekinjeno delovati od 12 do 14 ur na dan. Neželeni učinki delovanja ekstraoralnega elastičnega tega so glede na sidrišče ekstruzija (pomik navzdol) prvih zgornjih stalnih kočnikov (vratno sidranje) ali njihova intruzija (sidranje na temenu) ter njihovo distalno nagibanje.

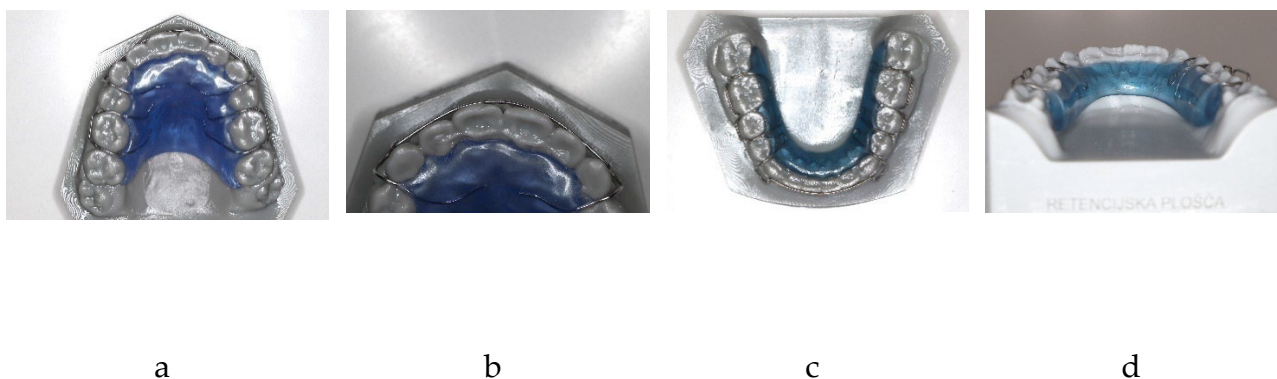
## **PRIPOMOČKI ZA VZDRŽEVANJE STANJA PO OBRAVNAVI**

Po končani aktivni ortodontski ali ortopedski obravnavi čeljustnic nadaljujemo nošenje bodisi snemnih bodisi fiksnih aparatov, ki pripomorejo k vzdrževanju z obravnavo doseženega stanja. Izbira pripomočka in trajanje retencije sta odvisna od začetne zobne in čeljustne nepravilnosti, stanja po obravnavi in stopnje prilagoditve orofacialnih funkcij na griz, dosežen z obravnavo. Poznamo snemne in fiksne retencijske pripomočke, ki na zobe ne izvajajo aktivne sile, temveč so z njimi v pasivnem stiku. Med snemne retencijske pripomočke uvrščamo akrilatne plošče, zobovju prilagojene prozorne plastične folije in pozicioner. Če je ob koncu obravnave orofacialna funkcija še vedno odklonjena (na primer nepravilna lega jezika), lahko kot retencijski aparat uporabimo tudi pasivni snemni aparat. Med fiksne retencijske pripomočke uvrščamo žične retencijske loke. V nekaterih primerih uporabimo kombinacijo snemnih in fiksnih retencijskih pripomočkov.

## SNEMNI RETENCIJSKI PRIPOMOČKI

### *Snemne retencijske plošče*

Snemne plošče za vzdrževanje z obravnavo doseženega stanja imajo akrilatno telo, v katerem so vpeti različni retencijski elementi (Hawleyeva retencijska akrilatna plošča). Retencijsko akrilatno ploščo lahko uporabimo v zgornjem (slika 56a in b) in spodnjem (slika 56c in d) zobnem loku.



Slika 56: Zgornja (a, b) in spodnja (c, d) snemna retencijska plošča. Potek labialnega loka (b) je v pasivnem stiku z bukalnimi površinami zob; akrilatno telo spodnje plošče (d) ne sme biti v stiku z mišicami ustnega dna.

Akrilatno telo se mora natančno prilegati zobnim obodom. Vanj lahko kot retencijski element vgradimo labialni lok, ki se v svojem poteku nadaljuje distalno, zaobjame zobovje in se znova


sidra v akrilatno telo za zadnjim izraslim zobom. Namesto takšnega »zaobjemnega« žičnega loka lahko za retencijski element izberemo običajni labialni lok, ki sidra v akrilatno telo za podočniki, in na vsaki strani zobnega loka umestimo Adamsovo (na zadnjem izraslem zobu v zobni vrsti) ali puščično zapono (na zadnjem in predzadnjem zobu). Žični retencijski elementi so iz nerjavne jeklene žice preseka 0,7 mm.

### *Snemne retencijske folije*

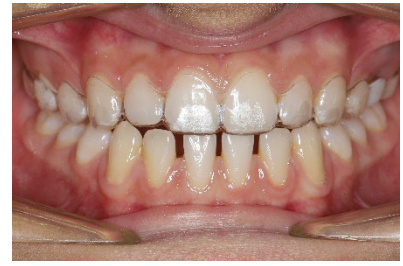Zobovju prilagojene termoplastične folije (slika 57) izdelamo iz polipropilena, poliuretana ali kopoliestera polietilen tereftalatglikola (PETG). Folije končnemu stanju zobovja prilagodimo na mavčnem modelu, tako da jih s segrevanjem omehčamo in z uporabo vakuuma ali pritiska (vakuumsko ali tlačno termoformiranje) tesno prilagodimo stanju zobovja po obravnavi. Folije so debeline 1 mm, če potrebujemo bolj togo retencijo ali v folijo vgrajujemo dodatne elemente, pa so lahko debelejše (do 2 mm). Folija se mora tesno prilegati ploskvam vseh izraslih zob v zobnem loku. Bukalno stranico zoba mora prekrivati vsaj 2 mm, lingvalno pa od 3 do 4 mm, pri čemer mora biti prilagojena tako, da sega 1 mm nad robom proste dlesni.



a



b




c

**Slika 57: Snemna retencijska folija (s) na modelu zgornjega zobnega loka (b) in na zobeh (c)**

Pozicioner (slika 58) je bimaksilarni retencijski aparat, ki hkrati pokriva zgornji in spodnji zobni lok. Prvič ga je leta 1945 opisal Kesling, izdelan pa je bil iz naravne gume. Zaradi sprememb, ki jim je ta material podvržen v ustni votlini, za izdelavo uporabljamo sintetične gume, na primer etilen-vinil acetat in vinilne silikonske gume. Pozicioner mora biti izdelan v artikulatorju, zato zahteva registracijo središčnega griza in registracijo položaja čeljustnic z obraznim lokom. Pri izdelavi pozicionerja moramo mavčne modele podvojiti in jih vmavčiti v dodaten artikulator za nadzorovanje premikov in griza. V artikulatorju, ki ga uporabljamo za izdelavo pozicionerja, povečamo navpično razsežnost za 3 mm, da dobimo dovolj interokluzijskega prostora za izdelavo pozicionerja. Na mavčni model zgornjega in spodnjega zobnega loka posebej z vakuumskim termoformiranjem prilagodimo foliji iz sintetične gume debeline 1,5 mm. Bukalno in lingvalno ju prilagodimo tako, da prekrivata

dlesen in segata 4 mm od roba proste dlesni v apikalno smer. Nato površino sintetične gume, prilagojene na zgornjem in spodnjem modelu zobovja, znova segrejemo in v artikulatorju stisnemo, tako da dosežemo predhodno izbrano interokluzijsko navpično razsežnost (najpogosteje 3 mm).



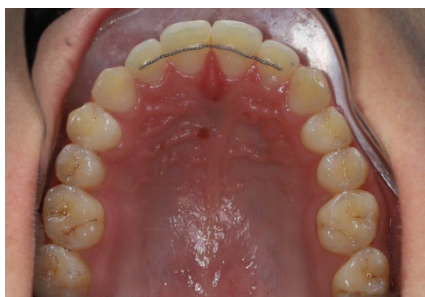
**Slika 58: Pozicioner na modelu**

V sprednjem predelu lahko skozi spoj zgornjega in spodnjega dela naredimo perforacije, ki omogočajo pretok zraka. Če so potrebni minimalni premiki zob, je treba mavčni model razrezati, izdelati grizne grebene iz voska in vanje postaviti zobe v želeni položaj. Model z voščeno konstrukcijo in simulacijo premika zob nato podvojimo in tako pripravljeni mavčni model uporabimo za izdelavo pozicionerja v artikulatorju. Pozicioner je indiciran kot retencijski pripomoček po kombiniranem ortodontsko-kirurškem zdravljenju. Uporabljamo ga tudi za doseganje minimalnih premikov zob in vzpostavitev boljših griznih stikov po koncu obravnave s fiksnim ortodontskim aparatom.

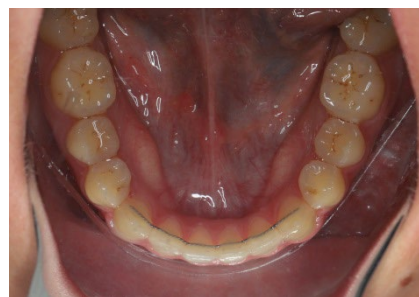

## FIKSNI RETENCIJSKI PRIPOMOČKI

Fiksni retencijski pripomočki se uporabljajo samostojno ali v kombinaciji s snemnimi. Narejeni so lahko iz nerjavne okrogle ali pletene jeklene žice preseka 0,5 mm, okrogle kobaltno-kromove žice preseka 0,5 mm ali z ulitimi bazami na podočnikih. Žični retencijski loki (slika 59) so oblikovani tako, da potekajo po lingvalnih ploskvah zob sprednjega predela zobnega loka in se jim tesno prilegajo.



a



b

Slika 59: Žični retencijski lok na zgornjih sekalcih (a), spodnjih sekalcih in podočnikih (b)

V zgornjem zobnem loku morajo biti narejeni tako, da ne ovirajo doseganja središčnega griza in gibov spodnje čeljustnice. Natančen prenos z modela v ustno votlino omogoča silikonski prenosnik. Na zobe se prilepijo z adhezijsko tehniko v popolnoma pasivnem položaju.

## STVARNO KAZALO

### A

adhezijski mostiček 46  
akrilatna čašica 40  
akrilatni platoji 58, 84, 85, 86, 87, 88, 89, 92, 103  
akrilatne plošče 14, 44, 52, 53, 54, 55, 56, 57, 110, 111  
aktivator 62, 63, 64, 65, 108  
aktivni elementi 53, 55, 56, 62,  
analiza študijskih modelov 2  
aparatus za širjenje zgornje čeljustnice 13, 84, 90, 91, 92, 94, 95, 96, 97  
aparatus za širjenje zgornje čeljustnice po Haasu 90, 94, 95

### B

bionator 13, 14, 65, 66, 67, 68, 69, 70, 71, 72  
bukalni previs 23, 29, 30  
bukalni ščit 78, 79, 80, 84, 88  
bukalna nonokluzija 31

### Č

čašica 40, 87, 88

### D

dejavnik, dedni 5, 35  
dejavniki, okolja 5, 35  
dentoalveolarni učinek 62  
diagnostičnimi postopki 2  
digitalna registracija griza 49  
dihanje 37  
distalni odnos, čeljustnic 8, 68  
distalni odnos, kočnikov 12  
distalni griz 23, 26, 27  
distalni pomik kočnikov 98, 99, 100, 101  
distalna postmolarna stopnica 25  
distopija 19  
držalec prostora 43, 48

### E

ektopični položaj zoba, ektopija 19  
elastični teg 12, 105, 106, 107, 108, 109, 110

### F

fiksni retencijski pripomočki 110, 115  
fiksni ortodontski aparati 11, 13, 33, 52, 104  
folije 44, 58, 59, 61, 110  
funkcije orofacialnega predela 5, 35  
funkcionalni aparati 39, 52, 102  
funkcionalni zdrs spodnje čeljustnice 11, 38

### G

globoki griz 9, 10, 13, 14, 29, 34, 69  
grizni plato 55, 57, 73, 74, 77, 89  
gumb 61, 98, 99, 100

### H

Herbstov šarnir 102, 103  
hyrax 91, 92, 96

### I

incizalni previs 25, 29, 30  
infraokluzija 20  
interceptivni pripomočki 39, 41, 43, 49

### J

jezik 4, 5, 20, 35, 36, 37, 39, 40, 54, 65, 66, 67, 68, 69, 70, 72, 77, 78, 82, 88, 110

### K

kombinirani pripomočki 52, 105  
kompozitne naslonke 59, 88  
konstrukcijski griz 63, 64, 68, 70, 72, 74, 75, 77, 80, 82, 84, 86, 87, 89

križni griz 28, 29, 30, 31

## L

labialni lok 54, 55, 56, 68, 70, 71, 75, 80, 81, 85, 111, 112

lega jezika 110

lingvalni lok 47, 80, 83

lingvalni ščit 78, 80, 87, 88

lok za jezik 68

lok za ustnici 68, 70, 71

## M

mezialni odnos, čeljustnic 8, 11

mezialni griz 23, 26, 27

mezialna postmolarna stopnica 25

mini vsadki 14, 91

miofunkcijske vaje 39

motena izreka 38

## N

nagib 4, 9, 10, 20, 21, 24, 33, 37, 45, 55, 65, 68,

71, 72, 95, 99, 101, 110

naslonke 59, 78, 80, 81, 85, 86, 87, 88, 89, 98

nepravilnosti, čeljustnic 1, 2, 4, 5, 6, 10, 11, 13, 14

nepravilnosti, med zobnima lokoma 10, 15, 23

nepravilnosti, v zobnem loku 15, 17, 19

nonokluzija 30, 31

normalni griz 23, 26, 27

## O

obratna različica bionatorja 71, 72

obratna različica twin blocka 76

obrazna maska 12, 106, 107

obrazni lok z ekstraoralnim elastičnim tegom 12, 13, 105, 108, 109, 110

obroček 42, 47, 48

odkloni funkcij 1, 5, 35

odnos čeljustnic 1, 4, 7, 8, 11, 12, 35

odprti griz, 9, 10, 13, 29, 34, 66

odprti griz, skeletni 9, 10, 13

okluzijske naslonke 80, 81, 85, 86, 89

oralna nonokluzija 30, 31

ortodontski učinek 90, 96

ortopedski učinek 90, 107

ortopedsko spodbujanje rasti 12, 72, 102, 107

osnovna različica bionatorja 67, 68

osnovna različica twin blocka 73, 75, 76

## P

palatinalna čašica 87, 88

palatinalni lok 68, 70, 72, 78, 80, 81, 85

pasivni snemni aparat 62, 65, 72, 77, 110

pendulum 98, 99, 100

pentlja za bukcinatorno mišico 68, 70

pentlja za zgornji podočnik 81

pero 55, 56, 92, 101

poševna ravnina 74

poškodbe 5, 49

postmolarna ravnina 25

pozicioner 110, 113, 114

požiranje 37, 65, 78

prenosnik 59, 105, 115

preoblikovani regulator funkcije III 87

pripomočki za vzdrževanje stanja 110

proprioceptivni mehanizmi 73, 76, 80

protruzijski lok 83, 85

## Q

Quad helix 91, 94

## R

R I 23, 24, 26

R II 23, 24, 26

R II/1 25, 66

- R II/2 25  
R III 23, 24, 26, 66, 72  
ravnovesja sil v ustni votlini 5, 35, 36, 37  
razvade  
regulator funkcije 13, 14, 77, 78, 79, 82, 83, 84, 85, 86, 87, 89  
regulator funkcije, tip I 78, 79, 80, 82, 83, 89  
regulator funkcije, tip II 83, 84  
regulator funkcije, tip III 84, 85, 86, 87  
regulator funkcije, tip IV 89  
retencijski elementi 53, 54, 84, 111, 112  
rotacija 20, 64, 112
- S**  
sagitalna stopnica 25, 27, 28, 75, 112  
singularni antagonizem, v sagitalni smeri 26, 27, 30  
singularni antagonizem, v transverzalni smeri 31  
snemne folije 44, 45, 58  
snemne folije, retencijske 44, 110, 112  
snemne plošče 14, 44, 52, 53, 54, 55, 56, 57, 110, 111  
snemne plošče, retencijske 110, 111  
spodnja čeljustnica 2, 4, 5, 6, 8, 9, 11, 12, 13, 31, 37, 38, 50, 63, 64, 68, 72, 73, 74, 75, 76, 77, 79, 82, 85, 87, 102, 115  
sprednji križni griz 28, 29  
središčni griz 11, 23, 25, 26, 29, 30, 38, 49  
stranski rentegenogram glave in vratu 4  
supraokluzijo 20
- Š**  
Ščitnik za zobe 41, 49, 50, 51
- T**  
tehnika globokega vleka 45, 49  
teleskopski mehanizem 102  
tesno stanje 21, 22, 33  
transpalatinalni lok 13, 40, 46, 47, 93, 94, 98  
transpozicija 19  
trni 55, 56
- U**  
ustnični peloti 78, 79, 81, 82, 84, 85
- V**  
vestibularni ščit 41, 42  
vezne žice 80, 81, 82, 95  
vijak 52, 55, 56, 57, 62, 75, 90, 91, 92, 95, 96, 97, 98, 100, 101, 102  
vrzeli 16, 18, 22, 33, 43, 44, 45, 46, 48  
vzmeti 98, 100, 101
- Z**  
začasna kostna sidra 14, 91, 96, 97, 101  
zamik središčnic 31, 32  
zapona 44, 54, 55, 62, 75, 112  
zaščitna različica bionatorja 13, 69, 70  
zasuk (glej tudi rotacija) 20, 21, 99  
zgornja čeljustnica 2, 6, 8, 9, 11, 12, 13, 26, 31, 50, 56, 63, 64, 66, 68, 72, 79, 85, 90, 91, 94, 95, 96, 97, 100, 102, 106, 108
- Ž**  
žica 52, 91, 93, 94, 95, 101, 106  
žični retencijski loki 110, 113, 115  
žični elementi 55, 56, 62, 65, 68, 78, 80, 81, 82, 84, 86, 88, 101  
žvečne mišice 39

## LITERATURA

- Agarwal R, Chaudhry K, Yeluri R, Singh C, Munshi AK. Alternative approach to management of early loss of second primary molar: a clinical case report. *J Calif Dent Assoc* 2014;42:327-30.
- Akkaya S, Lorenzon S, Ucem TT. A comparison of sagittal and vertical effects between bonded rapid and slow maxillary expansion procedures. *European journal of orthodontics* 1999;21:175-80.
- Allen D, Rebellato J, Sheats R, Ceron AM. Skeletal and dental contributions to posterior crossbites. *The Angle orthodontist* 2003;73:515-24.
- American Society for Testing and Materials ASfTaM. Standard practice for care and use of mouthguards. Designation : F 697-80. Philadelphia. American Society for Testing and Materials 1986:323.
- Andersson L. Epidemiology of traumatic dental injuries. *J Endod* 2013;39:S2-5.
- Andrianopoulos MV, Hanson ML. Tongue-thrust and the stability of overjet correction. *Angle Orthod* 1987;57:121-35.
- Association AD. The importance of using mouthguards: tips for keeping your smile safe. *JADA* 2004;135:1061.
- Ayoub AF, Siebert P, Moos KF, Wray D, Urquhart C, Niblett TB. A vision-based three-dimensional capture system for maxillofacial assessment and surgical planning. *Br J Oral Maxillofac Surg* 1998;36:353-7.
- Ayoub AF, Wray D, Moos KF, Siebert P, Jin J, Niblett TB, Urquhart C, Mowforth R. Three-dimensional modeling for modern diagnosis and planning in maxillofacial surgery. *Int J Adult Orthodon Orthognath Surg* 1996;11:225-33.
- Baccetti T, Franchi L, McNamara JA, Jr. An improved version of the cervical vertebral maturation (CVM) method for the assessment of mandibular growth. *Angle Orthod* 2002;72:316-23.
- Baccetti T, Franchi L, McNamara JA, Jr., Tollaro I. Early dentofacial features of Class II malocclusion: a longitudinal study from the deciduous through the mixed dentition. *Am J Orthod Dentofacial Orthop* 1997;111:502-9.
- Baccetti T, Franchi L, Schulz SO, McNamara JA, Jr. Treatment timing for an orthopedic approach to patients with increased vertical dimension. *Am J Orthod Dentofacial Orthop* 2008;133:58-64.
- Baccetti T, McGill JS, Franchi L, McNamara JA, Jr., Tollaro I. Skeletal effects of early treatment of Class III malocclusion with maxillary expansion and face-mask therapy. *Am J Orthod Dentofacial Orthop* 1998;113:333-43.
- Baccetti T, Reyes BC, McNamara JA, Jr. Craniofacial changes in Class III malocclusion as related to skeletal and dental maturation. *Am J Orthod Dentofacial Orthop* 2007;132:171 e1-171 e12.
- Baccetti T, Stahl F, McNamara JA, Jr. Dentofacial growth changes in subjects with untreated Class II malocclusion from late puberty through young adulthood. *Am J Orthod Dentofacial Orthop* 2009;135:148-54.
- Baelum V, van Palenstein Helderman W, Hugoson A, Yee R, Fejerskov O. A global perspective on changes in the burden of caries and periodontitis: implications for dentistry. *J Oral Rehabil* 2007;34:872-906; discussion 940.
- Barlow SM. Central pattern generation involved in oral and respiratory control for feeding in the term infant. *Curr Opin Otolaryngol Head Neck Surg* 2009;17:187-93.
- Bennett FM, Reischl P, Grodins FS, Yamashiro SM, Fordyce WE. Dynamics of ventilatory response to exercise in humans. *J Appl Physiol Respir Environ Exerc Physiol* 1981;51:194-203.
- Bhujel N, Duggal M, Munyombwe T, Godson J, Day P. The effect of premature extraction of primary teeth on the subsequent need for orthodontic treatment. *Eur Arch Paediatr Dent* 2014;15:393-400.
- Bishara SE, Jakobsen JR. Longitudinal changes in three normal facial types. *Am J Orthod* 1985;88:466-502.
- Bishara SE, Jakobsen JR, Hession TJ, Treder JE. Soft tissue profile changes from 5 to 45 years of age. *Am J Orthod Dentofacial Orthop* 1998;114:698-706.
- Bishara SE, Jorgensen GJ, Jakobsen JR. Changes in facial dimensions assessed from lateral and frontal photographs. Part I--Methodology. *Am J Orthod Dentofacial Orthop* 1995;108:389-93.

- Bishara SE, Peterson LC, Bishara EC. Changes in facial dimensions and relationships between the ages of 5 and 25 years. *Am J Orthod* 1984;85:238-52.
- Bjork A. Facial growth in man, studied with the aid of metallic implants. *Acta Odontol Scand* 1955;13:9-34.
- Bjork A. The use of metallic implants in the study of facial growth in children: method and application. *Am J Phys Anthropol* 1968;29:243-54.
- Bjork A, Skieller V. Growth of the maxilla in three dimensions as revealed radiographically by the implant method. *Br J Orthod* 1977;4:53-64.
- Bjork A, Skieller V. Normal and abnormal growth of the mandible. A synthesis of longitudinal cephalometric implant studies over a period of 25 years. *Eur J Orthod* 1983;5:1-46.
- Bondevik O. Growth changes in the cranial base and the face: a longitudinal cephalometric study of linear and angular changes in adult Norwegians. *Eur J Orthod* 1995;17:525-32.
- Bonuck K, Freeman K, Chervin RD, Xu L. Sleep-disordered breathing in a population-based cohort: behavioral outcomes at 4 and 7 years. *Pediatrics*;129:e857-65.
- Bresolin D, Shapiro PA, Shapiro GG, Chapko MK, Dassel S. Mouth breathing in allergic children: its relationship to dentofacial development. *Am J Orthod* 1983;83:334-40.
- Broadbent JM, Thomson WM, Williams SM. Does caries in primary teeth predict enamel defects in permanent teeth? A longitudinal study. *J Dent Res* 2005;84:260-4.
- Brodie A, Downs WB, Goldstein A, Myer E. Cephalometric appraisal of orthodontic result: a preliminary report. *Angle orthod* 1938;8:261-265.
- Brothwell DJ. Guidelines on the use of space maintainers following premature loss of primary teeth. *J Can Dent Assoc* 1997;63:753, 757-60, 764-6.
- Burstone CJ. Integumental contour and extension patterns. *Angle Orthod* 1959;29:93 - 103.
- Buschang PH, Throckmorton GS, Austin D, Wintergerst AM. Chewing cycle kinematics of subjects with deepbite malocclusion. *Am J Orthod Dentofacial Orthop* 2007;131:627-34.
- Caprioglio A, Bergamini C, Franchi L, Vercellini N, Zecca PA, Nucera R, Fastuca R. Prediction of Class II improvement after rapid maxillary expansion in early mixed dentition. *Prog Orthod* 2017;18:9.
- Carter N, *The paedodontic/orthodontic interface*, in *Paediatric Dentistry*, R. Welbury, Editor. 1997, Oxford University Press: UK. p. 283-317.
- Chaconas SJ, Bartroff JD. Prediction of normal soft tissue facial changes. *Angle Orthod* 1975;45:12-25.
- Chang JY, McNamara JA, Jr., Herberger TA. A longitudinal study of skeletal side effects induced by rapid maxillary expansion. *American journal of orthodontics and dentofacial orthopedics : official publication of the American Association of Orthodontists, its constituent societies, and the American Board of Orthodontics* 1997;112:330-7.
- Chiu CS, Clark RK. Reproducibility of natural head position. *J Dent* 1991;19:130-1.
- Cleall JF. Deglutition: A Study of Form and Function. *Am J Orthod* 1965;51:566-94.
- Cortes MI, Marcenes W, Sheiham A. Impact of traumatic injuries to the permanent teeth on the oral health-related quality of life in 12-14-year-old children. *Community Dent Oral Epidemiol* 2002;30:193-8.
- Cozza P, Baccetti T, Franchi L, De Toffol L, McNamara JA, Jr. Mandibular changes produced by functional appliances in Class II malocclusion: a systematic review. *Am J Orthod Dentofacial Orthop* 2006a;129:599 e1-12; discussion e1-6.
- Cozza P, Baccetti T, Franchi L, McNamara JA, Jr. Treatment effects of a modified quad-helix in patients with dentoskeletal open bites. *Am J Orthod Dentofacial Orthop* 2006b;129:734-9.
- Cozza P, Giancotti A, Petrosino A. Rapid palatal expansion in mixed dentition using a modified expander: a cephalometric investigation. *J Orthod* 2001;28:129-34.
- da Silva Filho OG, Boas MC, Capellozza Filho L. Rapid maxillary expansion in the primary and mixed dentitions: a cephalometric evaluation. *American journal of orthodontics and dentofacial orthopedics : official publication of the American Association of Orthodontists, its constituent societies, and the American Board of Orthodontics* 1991;100:171-9.

- da Silva Filho OG, Ferrari Junior FM, Aiello CA, Zopone N. Correction of posterior crossbite in the primary dentition. *J Clin Pediatr Dent* 2000;24:165-80.
- Diamond O. Tonsils and adenoids: why the dilemma? *Am J Orthod* 1980;78:495-503.
- Dimberg L, Lennartsson B, Arnrup K, Bondemark L. Prevalence and change of malocclusions from primary to early permanent dentition: a longitudinal study. *The Angle orthodontist* 2015;85:728-34.
- Drevenšek M, Štefanac-Papić J, Farčnik F. The influence of incompetent lip seal on the growth and development of craniofacial complex. *Coll Antropol* 2005;29:429-434.
- Duggal M, *Space maintenance, in Paediatric dentistry at glance*, M. Duggal, A. Cameron, and J. Toumba, Editors. 2013, Wiley-Blackwell. p. 56-57.
- Duncan K, McNamara C, Ireland AJ, Sandy JR. Sucking habits in childhood and the effects on the primary dentition: findings of the Avon Longitudinal Study of Pregnancy and Childhood. *Int J Paediatr Dent* 2008;18:178-88.
- Eccles R. The central rhythm of the nasal cycle. *Acta Otolaryngol* 1978;86:464-8.
- Eminkahyagil N, Erkut S. An innovative approach to chairside provisional replacement of an extracted anterior tooth: use of fiber-reinforced ribbon-composites and a natural tooth. *J Prosthodont* 2006;15:316-20.
- Farčnik F, *Ortodontska diagnostika za stomatologa. Preventivna in interseptivna ortodontija*, in *Rantovi dnevi - Zbornik predavanj*, F. Farčnik, Editor. 1994, Slovensko ortodontsko društvo: Ljubljana. p. 41-7.
- Farčnik F, Martina D, Ovsenik M, *Zdravljenje malokluzij s Fränklovimi regulatorji funkcije*. 2008, Ljubljana: Medicinska fakulteta.
- Farčnik F, Ovsenik M, Primožič J, *Obravnava nepravilnosti orofacialnega področja s Fränklovimi regulatorji funkcije*. 2014, Ljubljana: Zavod Orthos in Medicinska fakulteta, Katedra za čeljustno in zobno ortopedijo.
- Farčnik F, Rudel D. Detektor dihanja -- nov pripomoček pri funkcionalni diagnostiki malokluzij. *Zobozdravstveni vestnik* 1995;50:244-247.
- Farronato G, Giannini L, Galbiati G, Maspero C. Sagittal and vertical effects of rapid maxillary expansion in Class I, II, and III occlusions. *The Angle orthodontist* 2011;81:298-303.
- Federation Dentaire Internationale FDICodp. *Proceedings of the Federation Dentaire Internationale. Working Party No. 7*. 1990.
- Fields HW, Warren DW, Black K, Phillips CL. Relationship between vertical dentofacial morphology and respiration in adolescents. *Am J Orthod Dentofacial Orthop* 1991;99:147-54.
- Fisher JT, Mortola JP, Smith JB, Fox GS, Weeks S. Respiration in newborns: development of the control of breathing. *Am Rev Respir Dis* 1982;125:650-7.
- Fishman L. A longitudinal cephalometric study of the normal cranio-facial profile, utilizing a proportional analysis of skeletal, soft-tissue and dental structures. *Int. Dent. J.* 1969;19:352-379.
- Fishman LS. Chronological versus skeletal age, an evaluation of craniofacial growth. *Angle Orthod* 1979;49:181-9.
- Franchi L, Baccetti T. Transverse maxillary deficiency in Class II and Class III malocclusions: a cephalometric and morphometric study on postero-anterior films. *Orthod Craniofac Res* 2005;8:21-8.
- Franchi L, Baccetti T, De Toffol L, Polimeni A, Cozza P. Phases of the dentition for the assessment of skeletal maturity: a diagnostic performance study. *American journal of orthodontics and dentofacial orthopedics : official publication of the American Association of Orthodontists, its constituent societies, and the American Board of Orthodontics* 2008;133:395-400; quiz 476 e1-2.
- Franchi L, Baccetti T, McNamara JA. Postpubertal assessment of treatment timing for maxillary expansion and protraction therapy followed by fixed appliances. *Am J Orthod Dentofacial Orthop* 2004;126:555-68.
- Franchi L, Baccetti T, McNamara JA, Jr. Mandibular growth as related to cervical vertebral maturation and body height. *Am J Orthod Dentofacial Orthop* 2000;118:335-40.
- Frasson JM, Magnani MB, Nouer DF, de Siqueira VC, Lunardi N. Comparative cephalometric study between nasal and predominantly mouth breathers. *Braz J Otorhinolaryngol* 2006;72:72-81.

- Garib DG, Henriques JF, Carvalho PE, Gomes SC. Longitudinal effects of rapid maxillary expansion. *The Angle orthodontist* 2007;77:442-8.
- Genecov JS, Sinclair PM, Dechow PC. Development of the nose and soft tissue profile. *Angle Orthod* 1990;60:191-198.
- Gill AI, Schaughency E, Galland BC. Prevalence and factors associated with snoring in 3-year olds: early links with behavioral adjustment. *Sleep Med* 2012;13:1191-7.
- Giuntini V, Franchi L, Baccetti T, Mucedero M, Cozza P. Dentoskeletal changes associated with fixed and removable appliances with a crib in open-bite patients in the mixed dentition. *Am J Orthod Dentofacial Orthop* 2008;133:77-80.
- Glendor U. Epidemiology of traumatic dental injuries--a 12 year review of the literature. *Dent Traumatol* 2008;24:603-11.
- Glendor U. Aetiology and risk factors related to traumatic dental injuries--a review of the literature. *Dent Traumatol* 2009;25:19-31.
- Goldfield EC, Richardson MJ, Lee KG, Margetts S. Coordination of sucking, swallowing, and breathing and oxygen saturation during early infant breast-feeding and bottle-feeding. *Pediatr Res* 2006;60:450-5.
- Gomes MC, Neves ET, Perazzo MF, Souza EGC, Serra-Negra JM, Paiva SM, Granville-Garcia AF. Evaluation of the association of bruxism, psychosocial and sociodemographic factors in preschoolers. *Braz Oral Res* 2018a;32:e009.
- Gomes MC, Neves ETB, Perazzo MF, Martins CC, Paiva SM, Granville-Garcia AF. Association between psychological factors, socio-demographic conditions, oral habits and anterior open bite in five-year-old children. *Acta Odontol Scand* 2018b:1-6.
- Graber TM, Rakosi T, Petrovic AG. *Dentofacial orthopedics with functional appliances*. 1985, Mosby. p. 139-160.
- Haas AJ. Palatal expansion: just the beginning of dentofacial orthopedics. *Am J Orthod* 1970;57:219-55.
- Haas AJ. Rapid palatal expansion: A recommended prerequisite to Class III treatment. *Trans Eur Orthod Soc* 1973:311-8.
- Hanson ML. Orofacial myofunctional therapy: historical and philosophical considerations. *The International journal of orofacial myology : official publication of the International Association of Orofacial Myology* 1988;14:3-10.
- Hanson ML, Cohen MS. Effects of form and function on swallowing and the developing dentition. *Am J Orthod* 1973;64:63-82.
- Harari D, Redlich M, Miri S, Hamud T, Gross M. The effect of mouth breathing versus nasal breathing on dentofacial and craniofacial development in orthodontic patients. *Laryngoscope* 2010;120:2089-2093.
- Harvold EP. The role of function in the etiology and treatment of malocclusion. *Am J Orthod* 1968;54:883-98.
- Harvold EP, Chierici G, Vargervik K. Experiments on the development of dental malocclusions. *Am J Orthod* 1972;61:38-44.
- Hasund A, Boe OE. Floating norms as guidance for the position of the lower incisors. *The Angle orthodontist* 1980;50:165-8.
- Hocevar-Boltezar I. *Fiziologija požiranja ter nevrološko pogojene motnje požiranja*, in *Motnje požiranja in načini hranjenja: zbornik predavanj. Laško, 22. marec 2012*, R. Petkovšek Gregorin, Editor. 2012, Zbornica zdravstvene in babiške nege Slovenije - Zveza strokovnih društev medicinskih sester, babic in zdravstvenih tehnikov Slovenije, Sekcija medicinskih sester in zdravstvenih tehnikov v rehabilitaciji in zdraviliški dejavnosti: Laško, Slovenija. p. 1-5.
- Houston WJ. Mandibular growth rotations--their mechanisms and importance. *Eur J Orthod* 1988;10:369-73.
- Ismail SF, Moss JP, Hennessy R. Three-dimensional assessment of the effects of extraction and nonextraction orthodontic treatment on the face. *Am J Orthod Dentofacial Orthop* 2002;121:244-56.
- Izu SC, Itamoto CH, Pradella-Hallinan M, Pizarro GU, Tufik S, Pignatari S, Fujita RR. Obstructive sleep apnea syndrome (OSAS) in mouth breathing children. *Braz J Otorhinolaryngol* 2010;76:552-6.
- Jarvinen S. Floating norms for the ANB angle as guidance for clinical considerations. *American journal of orthodontics and dentofacial orthopedics : official publication of the American Association of*



- Orthodontists, its constituent societies, and the American Board of Orthodontics 1986;90:383-7.
- Ji Y, Zhang F, Schwartz J, Stile F, Lineaweaver WC. Assessment of facial tissue expansion with three-dimensional digitizer scanning. *J Craniofac Surg* 2002;13:687-92.
- Kambič V, *Otorinolaringologija*. 1984, Ljubljana: Mladinska knjiga.
- Kapoor DN, Roy RK, Bagchi MK. Prevention of deleterious oral habits. *Indian J Pediatr* 1970;37:143-5.
- Kawamura M, Nojima K, Nishii Y, Yamaguchi H. A cineradiographic study of deglutitive tongue movement in patients with anterior open bite. *The Bulletin of Tokyo Dental College* 2003;44:133-9.
- Kelly BN, Huckabee ML, Jones RD, Frampton CM. The early impact of feeding on infant breathing-swallowing coordination. *Respir Physiol Neurobiol* 2007a;156:147-53.
- Kelly BN, Huckabee ML, Jones RD, Frampton CM. The first year of human life: coordinating respiration and nutritive swallowing. *Dysphagia* 2007b;22:37-43.
- Khambay B, Nebel JC, Bowman J, Walker F, Hadley DM, Ayoub A. 3D stereophotogrammetric image superimposition onto 3D CT scan images: the future of orthognathic surgery. A pilot study. *Int J Adult Orthodon Orthognath Surg* 2002;17:331-41.
- Kiliaridis S, Mahboubi PH, Raadsheer MC, Katsaros C. Ultrasonographic thickness of the masseter muscle in growing individuals with unilateral crossbite. *The Angle orthodontist* 2007;77:607-11.
- Kilic N. Condylar asymmetry in unilateral posterior crossbite patients. *American Journal of Orthodontics and Dentofacial Orthopedics* 2008;133:382-387.
- Kilic N, Kiki A, Oktay H, Erdem A. Effects of rapid maxillary expansion on Holdaway soft tissue measurements. *The European Journal of Orthodontics* 2008;30:239-243.
- Kim HS, Mathieu K. Application of laminates to mouthguards: finite element analysis. *J Mater Sci Mater Med* 1998;9:457-62.
- Klein JC. Nasal respiratory function and craniofacial growth. *Arch Otolaryngol Head Neck Surg* 1986;112:843-9.
- Knapik JJ, Marshall SW, Lee RB, Darakjy SS, Jones SB, Mitchener TA, delaCruz GG, Jones BH. Mouthguards in sport activities : history, physical properties and injury prevention effectiveness. *Sports Med* 2007;37:117-44.
- Korpar M, Farcnik F, Premik M, *Spremembe orofacialnega področja med 3. in 9. letim starosti. Preventivna in interceptivna ortodontija - zbornik predavanj*, in *Rantovi dnevi*, F. Farcnik, Editor. 1994, Slovensko ortodontsko društvo: Ljubljana. p. 73-82.
- Kotlow LA. Ankyloglossia (tongue-tie): a diagnostic and treatment quandary. *Quintessence Int* 1999;30:259-62.
- Kuc-Michalska M, Baccetti T. Duration of the pubertal peak in skeletal Class I and Class III subjects. *Angle Orthod* 2010;80:54-7.
- Kuczmariski RJ, Ogden CL, Grummer-Strawn LM, Flegal KM, Guo SS, Wei R, Mei Z, Curtin LR, Roche AF, Johnson CL. CDC growth charts: United States. *Adv Data* 2000:1-27.
- Kuroi J, Berglund L. Longitudinal study and cost-benefit analysis of the effect of early treatment of posterior cross-bites in the primary dentition. *European journal of orthodontics* 1992;14:173-9.
- Lagravere MO, Carey J, Heo G, Toogood RW, Major PW. Transverse, vertical, and anteroposterior changes from bone-anchored maxillary expansion vs traditional rapid maxillary expansion: a randomized clinical trial. *American journal of orthodontics and dentofacial orthopedics : official publication of the American Association of Orthodontists, its constituent societies, and the American Board of Orthodontics* 2010;137:304 e1-12; discussion 304-5.
- Laing E, Ashley P, Naini FB, Gill DS. Space maintenance. *Int J Paediatr Dent* 2009;19:155-62.
- Lee NK, Yang IH, Baek SH. The short-term treatment effects of face mask therapy in Class III patients based on the anchorage device: miniplates vs rapid maxillary expansion. *Angle Orthod* 2012;82:846-52.
- Lieberman DE, McCarthy RC, Hiiemae KM, Palmer JB. Ontogeny of postnatal hyoid and larynx descent in humans. *Arch Oral Biol* 2001;46:117-28.
- Lin YT, Lin WH, Lin YT. Twelve-month space changes after premature loss of a primary maxillary first molar. *Int J Paediatr Dent* 2011;21:161-6.

- Linder-Aronson S. Respiratory function in relation to facial morphology and the dentition. *Br J Orthod* 1979;6:59-71.
- Lione R, Brunelli V, Franchi L, Pavoni C, Quiroga Souki B, Cozza P. Mandibular response after rapid maxillary expansion in class II growing patients: a pilot randomized controlled trial. *Prog Orthod* 2017;18:36.
- Lione R, Franchi L, Huanca Ghislanzoni LT, Primožic J, Buongiorno M, Cozza P. Palatal surface and volume in mouth-breathing subjects evaluated with three-dimensional analysis of digital dental casts-a controlled study. *Eur J Orthod* 2015;37:101-4.
- Liu Y, Zeng X, Fu M, Huang X, Lowe AA. Effects of a mandibular repositioner on obstructive sleep apnea. *Am J Orthod Dentofacial Orthop* 2000;118:248-56.
- Lombardo G, Vena F, Negri P, Pagano S, Barilotti C, Paglia L, Colombo S, Orso M, Cianetti S. Worldwide prevalence of malocclusion in the different stages of dentition: A systematic review and meta-analysis. *Eur J Paediatr Dent* 2020;21:115-122.
- Lowe AA, Fleetham JA, Adachi S, Ryan CF. Cephalometric and computed tomographic predictors of obstructive sleep apnea severity. *Am J Orthod Dentofacial Orthop* 1995;107:589-95.
- Lowe AA, Johnston WD. Tongue and jaw muscle activity in response to mandibular rotations in a sample of normal and anterior open-bite subjects. *Am J Orthod* 1979;76:565-76.
- Majorana A, Bardellini E, Amadori F, Conti G, Polimeni A. Timetable for oral prevention in childhood--developing dentition and oral habits: a current opinion. *Prog Orthod* 2015;16:39.
- Majourau A, Nanda R. Biomechanical basis of vertical dimension control during rapid palatal expansion therapy. *American journal of orthodontics and dentofacial orthopedics : official publication of the American Association of Orthodontists, its constituent societies, and the American Board of Orthodontics* 1994;106:322-8.
- Marion L, *Uvod v gnatološko morfologijo*. 1988, Ljubljana: Medicinska fakulteta, Univerza v Ljubljani.
- Marion L, Kopač I. Elektrognatografija v stomatologiji. *Zobozdrav Vestn* 1988;43:23-28.
- Marmulla R, Hassfeld S, Luth T, Muhling J. Laser-scan-based navigation in cranio-maxillofacial surgery. *J Craniomaxillofac Surg* 2003;31:267-77.
- Martin-Harris B. Clinical implications of respiratory-swallowing interactions. *Curr Opin Otolaryngol Head Neck Surg* 2008;16:194-9.
- Martin-Harris B, Brodsky MB, Michel Y, Ford CL, Walters B, Heffner J. Breathing and swallowing dynamics across the adult lifespan. *Arch Otolaryngol Head Neck Surg* 2005;131:762-70.
- McNamara JA. Maxillary transverse deficiency. *American journal of orthodontics and dentofacial orthopedics : official publication of the American Association of Orthodontists, its constituent societies, and the American Board of Orthodontics* 2000;117:567-70.
- McNamara JA, Jr., Graber LW. Mandibular growth in the rhesus monkey (*Macaca mulatta*). *Am J Phys Anthropol* 1975;42:15-24.
- McNamara Jr JA. Influence of respiratory pattern on craniofacial growth. *Angle Orthod* 1981;51:269-300.
- Mehnert J, Landau H, Orawa H, Kittel A, Krause M, Engel S, Jost-Brinkmann PG, Muller-Hartwich R. Validity and reliability of logopedic assessments of tongue function. *Journal of orofacial orthopedics = Fortschritte der Kieferorthopädie : Organ/official journal Deutsche Gesellschaft für Kieferorthopädie* 2009;70:468-84.
- Melink S, Vagner MV, Hocevar-Boltezar I, Ovsenik M. Posterior crossbite in the deciduous dentition period, its relation with sucking habits, irregular orofacial functions, and otolaryngological findings. *Am J Orthod Dentofacial Orthop* 2010;138:32-40.
- Melsen B. Palatal growth studied on human autopsy material. A histologic microradiographic study. *Am J Orthod* 1975;68:42-54.
- Melsen B, Attina L, Santuari M, Attina A. Relationships between swallowing pattern, mode of respiration, and development of malocclusion. *Angle Orthod* 1987;57:113-20.
- Melsen B, Stensgaard K, Pedersen J. Sucking habits and their influence on swallowing pattern and prevalence of malocclusion. *Eur J Orthod* 1979;1:271-80.
- Meredith H. Changes in the form of the head and face during childhood. *Growth* 1960;24:215-64.

- Mew JR. Factors influencing mandibular growth. *Angle Orthod* 1986;56:31-48.
- Mew JR. The postural basis of malocclusion: a philosophical overview. *Am J Orthod Dentofacial Orthop* 2004;126:729-38.
- Miyamoto K, Ozbek MM, Lowe AA, Fleetham JA. Effect of body position on tongue posture in awake patients with obstructive sleep apnoea. *Thorax* 1997;52:255-9.
- Mohl D, *A textbook of occlusion*. 1988, Chicago (IL): Quintessence Publishing Co. Inc.
- Moss JP. The use of three-dimensional imaging in orthodontics. *Eur J Orthod* 2006;28:416-25.
- Moss JP, Grindrod SR, Linney AD, Arridge SR, James D. A computer system for the interactive planning and prediction of maxillofacial surgery. *Am J Orthod Dentofacial Orthop* 1988;94:469-75.
- Moss ML. A theoretical analysis of the functional matrix. *Acta Biotheor* 1968;18:195-202.
- Moss ML. The functional matrix hypothesis revisited. 4. The epigenetic antithesis and the resolving synthesis. *Am J Orthod Dentofacial Orthop* 1997;112:410-7.
- Murry T, Carrau RL, *Clinical Management of Swallowing Disorders*. 2006: Plural Pub Incorporated.
- Nanda RS, Meng H, Kapila S, Goorhuis J. Growth changes in the soft tissue facial profile. *Angle Orthod* 1990;60:177-90.
- Nienkemper M, Wilmes B, Franchi L, Drescher D. Effectiveness of maxillary protraction using a hybrid hyrax-facemask combination: A controlled clinical study. *Angle Orthod* 2014.
- Nishino T, Hiraga K. Coordination of swallowing and respiration in unconscious subjects. *J Appl Physiol* (1985) 1991;70:988-93.
- Nute SJ, Moss JP. Three-dimensional facial growth studied by optical surface scanning. *J Orthod* 2000;27:31-8.
- Ogaard B, Larsson E, Lindsten R. The effect of sucking habits, cohort, sex, intercanine arch widths, and breast or bottle feeding on posterior crossbite in Norwegian and Swedish 3-year-old children. *Am J Orthod Dentofacial Orthop* 1994;106:161-6.
- Okeson J, *Fundamentals of occlusion and Temporomandibular disorders*. 1985, St.Louis (MO): Mosby.
- Oliver BM. The influence of lip thickness and strain on upper lip response to incisor retraction. *Am J Orthod* 1982;82:141-9.
- Olivi M, Genovese MD, Olivi G. Laser labial frenectomy: a simplified and predictable technique. Retrospective clinical study. *Eur J Paediatr Dent* 2018;19:56-60.
- Ostler S, Kiyak HA. Treatment expectations vs outcomes in orthognathic surgery patients. *J Adult Orthod Orthognath Surg* 1991;6:247-256.
- Ovsenik M. Incorrect orofacial functions until 5 years of age and their association with posterior crossbite. *Am J Orthod Dentofacial Orthop* 2009;136:375-81.
- Ovsenik M, Farcnik FM, Korpar M, Verdenik I. Follow-up study of functional and morphological malocclusion trait changes from 3 to 12 years of age. *Eur J Orthod* 2007;29:523-9.
- Ovsenik M, Primožic J. Evaluation of 3 occlusal indexes: Eismann index, Eismann-Farcnik index, and index of orthodontic treatment need. *Am J Orthod Dentofacial Orthop* 2007;131:496-503.
- Pae EK, Lowe AA. Tongue shape in obstructive sleep apnea patients. *Angle Orthod* 1999;69:147-50.
- Park YC, Burstone CJ. Soft-tissue profile--fallacies of hard-tissue standards in treatment planning. *Am J Orthod Dentofacial Orthop* 1986;90:52-62.
- Paul JL, Nanda RS. Effect of mouth breathing on dental occlusion. *Angle Orthod* 1973;43:201-6.
- Peltomaki T. The effect of mode of breathing on craniofacial growth--revisited. *Eur J Orthod* 2007;29:426-9.
- Pelton W, Elsasser WA. Studies of dentofacial morphology: profile changes among 6,829 white individuals according to age and sex. *Angle Orthod* 1955;25.
- Peng CL, Jost-Brinkmann PG, Yoshida N, Chou HH, Lin CT. Comparison of tongue functions between mature and tongue-thrust swallowing--an ultrasound investigation. *Am J Orthod Dentofacial Orthop* 2004;125:562-70.

- Peng CL, Jost-Brinkmann PG, Yoshida N, Miethke RR, Lin CT. Differential diagnosis between infantile and mature swallowing with ultrasonography. *Eur J Orthod* 2003;25:451-6.
- Perinetti G, D'Apuzzo F, Contardo L, Primozic J, Rupel K, Perillo L. Gingival crevicular fluid alkaline phosphate activity during the retention phase of maxillary expansion in prepubertal subjects: A split-mouth longitudinal study. *American journal of orthodontics and dentofacial orthopedics : official publication of the American Association of Orthodontists, its constituent societies, and the American Board of Orthodontics* 2015;148:90-6.
- Perinetti G, Perillo L, Franchi L, Di Lenarda R, Contardo L. Maturation of the middle phalanx of the third finger and cervical vertebrae: a comparative and diagnostic agreement study. *Orthod Craniofac Res* 2014a;17:270-9.
- Perinetti G, Primozic J, Furlani G, Franchi L, Contardo L. Treatment effects of fixed functional appliances alone or in combination with multibracket appliances: A systematic review and meta-analysis. *Angle Orthod* 2014b.
- Perlman A, Schulze-Delrieu K. *Deglutition and Its Disorders: Anatomy, Physiology, Clinical Diagnosis, and Management*. 1997: Singular Publishing Group.
- Perry HT, Jr. Muscle contraction patterns in swallowing. *Angle Orthod* 1972;42:66-80.
- Petersson EE, Andersson L, Sorensen S. Traumatic oral vs non-oral injuries. *Swed Dent J* 1997;21:55-68.
- Petren S, Bjerklin K, Bondemark L. Stability of unilateral posterior crossbite correction in the mixed dentition: a randomized clinical trial with a 3-year follow-up. *American journal of orthodontics and dentofacial orthopedics : official publication of the American Association of Orthodontists, its constituent societies, and the American Board of Orthodontics* 2011;139:e73-81.
- Petren S, Bondemark L. Correction of unilateral posterior crossbite in the mixed dentition: a randomized controlled trial. *American journal of orthodontics and dentofacial orthopedics : official publication of the American Association of Orthodontists, its constituent societies, and the American Board of Orthodontics* 2008;133:790 e7-13.
- Petren S, Bondemark L, Soderfeldt B. A systematic review concerning early orthodontic treatment of unilateral posterior crossbite. *The Angle orthodontist* 2003;73:588-96.
- Piancino MG, Comino E, Talpone F, Vallelonga T, Frongia G, Bracco P. Reverse-sequencing chewing patterns evaluation in anterior versus posterior unilateral crossbite patients. *Eur J Orthod* 2011.
- Pinheiro FH, Garib DG, Janson G, Bombonatti R, de Freitas MR. Longitudinal stability of rapid and slow maxillary expansion. *Dental Press J Orthod* 2014;19:70-7.
- Pinto AS, Buschang PH, Throckmorton GS, Chen P. Morphological and positional asymmetries of young children with functional unilateral posterior crossbite. *American journal of orthodontics and dentofacial orthopedics : official publication of the American Association of Orthodontists, its constituent societies, and the American Board of Orthodontics* 2001;120:513-20.
- Pirila-Parkkinen K, Lopponen H, Nieminen P, Tolonen U, Pirttiniemi P. Cephalometric evaluation of children with nocturnal sleep-disordered breathing. *Eur J Orthod* 2010;32:662-71.
- Polanšek V, Kosem R. Environment of traumatic dental injuries in children and adolescents treated at the University Medical Centre Ljubljana, Slovenia. In: Abstracts from the 25th Congress of the International Association of Paediatric Dentistry, 1-4 July 2015, Glasgow, UK. *Int J Paediatr Dent* 2015;Suppl 1:1-251.
- Popovic N, Drinkuth N, Toll DE. Prevalence of class III malocclusion and crossbite among children and adolescents with craniomandibular dysfunction. *J Orofac Orthop* 2014;75:36-41.
- Primozic J, Baccetti T, Franchi L, Richmond S, Farcnik F, Ovsenik M. Three-dimensional assessment of palatal change in a controlled study of unilateral posterior crossbite correction in the primary dentition. *Eur J Orthod* 2013a;35:199-204.
- Primozic J, Farcnik F, Ovsenik M, Primozic J. A controlled study of the functional and morphological characteristics of malocclusion in prematurely born subjects with low birth weight. *Eur J Orthod* 2014;36:114-20.
- Primozic J, Farcnik F, Perinetti G, Richmond S, Ovsenik M. The association of tongue posture with the dentoalveolar maxillary and mandibular morphology in Class III malocclusion: a controlled study. *European Journal of Orthodontics* 2013b;35.

- Primozic J, Franchi L, Perinetti G, Richmond S, Ovsenik M. Influence of sucking habits and breathing pattern on palatal constriction in unilateral posterior crossbite--a controlled study. *Eur J Orthod* 2013c;35:706-12.
- Primožič J, Ovsenik M, *Čeljustna in zobna ortopedija : razpoznavna čeljustnih in zobnih nepravilnosti : študijsko leto 2012/2013. Ljubljana*. 2012, Ljubljana: Medicinska fakulteta, Katedra za čeljustno in zobno ortopedijo.
- Primozic J, Ovsenik M, Richmond S, Kau CH, Zhurov A. Early crossbite correction: a three-dimensional evaluation. *Eur J Orthod* 2009;31:352-6.
- Primozic J, Perinetti G, Contardo L, Ovsenik M. Diagnostic performance of 3-dimensional evaluation of palatal vault changes in assessing successful treatment of constricted maxilla in growing subjects. *Am J Orthod Dentofacial Orthop* 2013d;143:42-9.
- Primozic J, Perinetti G, Richmond S, Ovsenik M. Three-dimensional longitudinal evaluation of palatal vault changes in growing subjects. *The Angle orthodontist* 2012a;82:632-6.
- Primozic J, Perinetti G, Richmond S, Ovsenik M. Three-dimensional evaluation of facial asymmetry in association with unilateral functional crossbite in the primary, early, and late mixed dentition phases. *The Angle orthodontist* 2013e;83:253-8.
- Primozic J, Perinetti G, Zhurov A, Richmond S, Ovsenik M. Assessment of facial asymmetry in growing subjects with a three-dimensional laser scanning system. *Orthod Craniofac Res* 2012b;15:237-44.
- Primozic J, Richmond S, Kau CH, Zhurov A, Ovsenik M. Three-dimensional evaluation of early crossbite correction: a longitudinal study. *European journal of orthodontics* 2013f;35:7-13.
- Proffit W. The timing of early treatment: An overview. *American Journal of Orthodontics and Dentofacial Orthopedics* 2006;129:S47-S49.
- Proffit W, *Contemporary Orthodontics*. 4rd ed. 2007, St. Louis: Mosby, Inc.
- Proffit WR. Equilibrium theory revisited: factors influencing position of the teeth. *Angle Orthod* 1978;48:175-86.
- Proffit WR. On the aetiology of malocclusion. The Northcroft lecture, 1985 presented to the British Society for the Study of Orthodontics, Oxford, April 18, 1985. *Br J Orthod* 1986;13:1-11.
- Qudeimat MA, Fayle SA. The longevity of space maintainers: a retrospective study. *Pediatr Dent* 1998;20:267-72.
- Querioz Marchesan I. The International journal of orofacial myology : official publication of the International Association of Orofacial Myology 2004;30:31-38.
- Rakosi T, Jonas I, Graber TM, *Orthodontic Diagnosis*, ed. K.H. Rateitschak and H.F. Wolf. 1993, New York: Thieme Medical Publishers Inc.
- Rankin RN, Fenster A, Downey DB, Munk PL, Levin MF, Vellet AD. Three-dimensional sonographic reconstruction: techniques and diagnostic applications. *AJR. American journal of roentgenology* 1993;161:695-702.
- Rant J, *Čeljustna in zobna ortopedija*. 1979, Ljubljana: Univerza v Ljubljani.
- Ricketts RM. Esthetics, environment, and the law of lip relation. *Am J Orthod* 1968;54:272-89.
- Riedel RA. Esthetics and its relation to orthodontic therapy. *Angle Orthod* 1950;20:168-78.
- Riolo M, Moyers RE, TenHave TR, Mayers CA. Monograph 20, *Facial soft tissue changes during adolescence*, in *Craniofacial growth during adolescence*, D. Carlson, Ribbens KA, Editor. 1987, Center for Human Growth and Development: University of Michigan: Ann Arbor.
- Riolo M, TenHave TR, *The effects of different appliance therapy on the facial soft tissue profile.*, in *Science and clinical judgment in orthodontics*, P. Vig, Ribbens KA, Editor. 1986, University of Michigan: Ann Arbor: Center for Human Growth and Development.
- Robinson JM, Rinchuse DJ, Zullo TG. Relationship of skeletal pattern and nasal form. *Am J Orthod* 1986;89:499-506.
- Rossi M, Rossi A, Abrao J. Skeletal alterations associated with the use of bonded rapid maxillary expansion appliance. *Braz Dent J* 2011;22:334-9.
- Sarnat BG. Normal and abnormal craniofacial growth. Some experimental and clinical considerations. *Angle Orthod* 1983;53:263-89.
- Sarver DM, Ackerman JL. Orthodontics about face: the re-emergence of the esthetic paradigm. *Am J Orthod Dentofacial Orthop* 2000;117:575-6.

- Sasaki CT, Levine PA, Laitman JT, Crelin ES, Jr. Postnatal descent of the epiglottis in man. A preliminary report. *Arch Otolaryngol* 1977;103:169-71.
- Schröder U, *Pedodontic endodontics*, in *Pediatric dentistry. A clinical approach.*, G. Koch and S. Poulsen, Editors. 2009, Wiley-Blackwell. p. 153-165.
- Schudy FF. Vertical Growth Versus Anteroposterior Growth As Related To Function And Treatment. *The Angle orthodontist* 1964;34:75-93.
- Segner D. Floating norms as a means to describe individual skeletal patterns. *European journal of orthodontics* 1989;11:214-20.
- Sever E, *Elektrognatografska študija vpliva okluzijskih determinant na obliko žvečnega cikla glede na spol in prednostno stran žvečenja*. 2003, Univerza v Ljubljani: Ljubljana.
- Sever E, *Ocena uspešnosti zdravljenja enostranskega funkcionalnega križnega griza v mlečnem zobovju s pomočjo gnatološke in elektrognatografske analize*. 2010, Univerza v Ljubljani: Ljubljana (SLO).
- Sever E, Marion L, Ovsenik M. Relationship between masticatory cycle morphology and unilateral crossbite in the primary dentition. *Eur J Orthod* 2011;33:620-7.
- Silva M, Manton D. Oral habits--part 1: the dental effects and management of nutritive and non-nutritive sucking. *J Dent Child (Chic)* 2014a;81:133-9.
- Silva M, Manton D. Oral habits--part 2: beyond nutritive and non-nutritive sucking. *J Dent Child (Chic)* 2014b;81:140-6.
- Skaare AB, Jacobsen I. Dental injuries in Norwegians aged 7-18 years. *Dent Traumatol* 2003a;19:67-71.
- Skaare AB, Jacobsen I. Etiological factors related to dental injuries in Norwegians aged 7-18 years. *Dent Traumatol* 2003b;19:304-8.
- Sollenius O, Golez A, Primožic J, Ovsenik M, Bondemark L, Petren S. Three-dimensional evaluation of forced unilateral posterior crossbite correction in the mixed dentition: a randomized controlled trial. *European journal of orthodontics* 2019.
- Sollenius O, Petren S, Bondemark L. An RCT on clinical effectiveness and cost analysis of correction of unilateral posterior crossbite with functional shift in specialist and general dentistry. *European journal of orthodontics* 2020;42:44-51.
- Solow B, Greve E. Rhinomanometric recording in children. *Rhinology* 1980;18:31-42.
- Solow B, Houston WJ. Mandibular rotations: concepts and terminology. *Eur J Orthod* 1988;10:177-9.
- Solow B, Siersbaek-Nielsen S. Growth changes in head posture related to craniofacial development. *Am J Orthod* 1986;89:132-40.
- Sonnesen L, Bakke M. Bite force in children with unilateral crossbite before and after orthodontic treatment. A prospective longitudinal study. *Eur J Orthod* 2007;29:310-313.
- Sonnesen L, Bakke M, Solow B. Bite force in pre-orthodontic children with unilateral crossbite. *European journal of orthodontics* 2001;23:741-9.
- Sorell M, *A study of the heritability of the soft tissue nasal profile*. 1982, University of Pittsburg.
- Stahl F, Baccetti T, Franchi L, McNamara JA, Jr. Longitudinal growth changes in untreated subjects with Class II Division 1 malocclusion. *Am J Orthod Dentofacial Orthop* 2008;134:125-37.
- Stevens OO, *Traumatic injuries to the teeth*, in *Textbook and color atlas of traumatic injuries to the teeth*, J.O. Andreasen, Editor. 1981, Munksgaard: Copenhagen: p. 439-50.
- Stevenson RD, Allaire JH. The development of normal feeding and swallowing. *Pediatr Clin North Am* 1991;38:1439-53.
- Subtelny JD. A longitudinal study of soft tissue facial structures and their profile characteristics, defined in relation to underlying skeletal structures. *Am J Orthod* 1959;45:481 - 507.
- Subtelny JD. Oral respiration: facial maldevelopment and corrective dentofacial orthopedics. *Angle Orthod* 1980;50:147-64.
- Suhani RD, Suhani MF, Muntean A, Mesaros M, Badea ME. Deleterious oral habits in children with hearing impairment. *Clujul Med* 2015;88:403-7.
- Tanner J, *Growth at adolescence*. 1962, Oxford: Blackwell Scientific Publications.

- Teo TK, Ashley PF, Parekh S, Noar J. The evaluation of spontaneous space closure after the extraction of first permanent molars. *Eur Arch Paediatr Dent* 2013;14:207-12.
- Thilander B, Lennartsson B. A study of children with unilateral posterior crossbite, treated and untreated, in the deciduous dentition--occlusal and skeletal characteristics of significance in predicting the long-term outcome. *J Orofac Orthop* 2002;63:371-83.
- Thilander B, Pena L, Infante C, Parada SS, de Mayorga C. Prevalence of malocclusion and orthodontic treatment need in children and adolescents in Bogota, Colombia. An epidemiological study related to different stages of dental development. *Eur J Orthod* 2001;23:153-67.
- Thilander B, Wahlund S, Lennartsson B. The effect of early interceptive treatment in children with posterior cross-bite. *Eur J Orthod* 1984;6:25-34.
- Throckmorton GS, Buschang PH, Hayasaki H, Pinto AS. Changes in the masticatory cycle following treatment of posterior unilateral crossbite in children. *Am J Orthod Dentofacial Orthop* 2001;120:521-9.
- Tollaro I, Baccetti T, Bassarelli V, Franchi L. Class III malocclusion in the deciduous dentition: a morphological and correlation study. *Eur J Orthod* 1994;16:401-8.
- Tollaro I, Baccetti T, Franchi L. Floating norms for the assessment of craniofacial pattern in the deciduous dentition. *European journal of orthodontics* 1996a;18:359-65.
- Tollaro I, Baccetti T, Franchi L, Tanasescu CD. Role of posterior transverse interarch discrepancy in Class II, Division 1 malocclusion during the mixed dentition phase. *American journal of orthodontics and dentofacial orthopedics : official publication of the American Association of Orthodontists, its constituent societies, and the American Board of Orthodontics* 1996b;110:417-22.
- Toma AM, Zhurov A, Playle R, Ong E, Richmond S. Reproducibility of facial soft tissue landmarks on 3D laser-scanned facial images. *Orthod Craniofac Res* 2009;12:33-42.
- Tourne LP. The long face syndrome and impairment of the nasopharyngeal airway. *Angle Orthod* 1990;60:167-76.
- Tsarapatsani P, Tullberg M, Lindner A, Huggare J. Long-term follow-up of early treatment of unilateral forced posterior cross-bite. Orofacial status. *Acta Odontol Scand* 1999;57:97-104.
- Tunison W, Flores-Mir C, ElBadrawy H, Nassar U, El-Bialy T. Dental arch space changes following premature loss of primary first molars: a systematic review. *Pediatr Dent* 2008;30:297-302.
- Turgeon-O'Brien H, Lachapelle D, Gagnon PF, Larocque I, Maheu-Robert LF. Nutritive and nonnutritive sucking habits: a review. *ASDC J Dent Child* 1996;63:321-7.
- Uribe S. Prevention and management of dental decay in the preschool child. *Aust Dent J* 2006a;51:272-5.
- Uribe S. Summary guideline. Prevention and management of dental decay in the pre-school child. *Evid Based Dent* 2006b;7:4-7.
- Varella L, Utermohlen V. Nutritional support for the patient with renal failure. *Crit Care Nurs Clin North Am* 1993;5:79-96.
- Verissimo C, Costa PV, Santos-Filho PC, Fernandes-Neto AJ, Tantbirojn D, Versluis A, Soares CJ. Evaluation of a dentoalveolar model for testing mouthguards: stress and strain analyses. *Dent Traumatol* 2016a;32:4-13.
- Verissimo C, Costa PV, Santos-Filho PC, Tantbirojn D, Versluis A, Soares CJ. Custom-Fitted EVA Mouthguards: what is the ideal thickness? a dynamic finite element impact study. *Dent Traumatol* 2016b;32:95-102.
- Verissimo C, Santos-Filho PC, Tantbirojn D, Versluis A, Soares CJ. Modifying the biomechanical response of mouthguards with hard inserts: A finite element study. *Am J Dent* 2015;28:116-20.
- Viazis AD. Efficient orthodontic treatment timing. *Am J Orthod Dentofacial Orthop* 1995;108:560-1.
- Vieira BB, Sanguino AC, Mattar SE, Itikawa CE, Anselmo-Lima WT, Valera FC, Matsumoto MA. Influence of adenotonsillectomy on hard palate dimensions. *Int J Pediatr Otorhinolaryngol* 2012;76:1140-4.
- Vig KW. Nasal obstruction and facial growth: the strength of evidence for clinical assumptions. *Am J Orthod Dentofacial Orthop* 1998;113:603-11.

- Vig PS, Sarver DM, Hall DJ, Warren DW. Quantitative evaluation of nasal airflow in relation to facial morphology. *Am J Orthod* 1981;79:263-72.
- Volk J, Kadivec M, Music MM, Ovsenik M. Three-dimensional ultrasound diagnostics of tongue posture in children with unilateral posterior crossbite. *Am J Orthod Dentofacial Orthop* 2010;138:608-12.
- Walther DP, Beresford JP, Clinch LM, Halden JR, Hovell JH, Kettle MA, Reitan K, Tulley WJ, *Current Orthodontics*, ed. D.P. Walther. 1966, Bristol: John Wright & Sons LTD.
- Warren JJ, Bishara SE. Duration of nutritive and nonnutritive sucking behaviors and their effects on the dental arches in the primary dentition. *Am J Orthod Dentofacial Orthop* 2002;121:347-56.
- Watson RM, Jr., Warren DW, Fischer ND. Nasal resistance, skeletal classification, and mouth breathing in orthodontic patients. *Am J Orthod* 1968;54:367-79.
- Wertz RA. Skeletal and dental changes accompanying rapid midpalatal suture opening. *Am J Orthod* 1970;58:41-66.
- Westerman B, Stringfellow PM, Eccleston JA. EVA mouthguards: how thick should they be? *Dent Traumatol* 2002;18:24-7.
- Wirth G, *Sprachstörungen Sprechstörungen Kindliche Hörstörungen. Lehrbuch für Ärzte, Logopäden und Sprachheilpädagogen*. 1994, Köln: Deutscher arzte-Verlag.
- Wisth J. Soft tissue response to upper incisor retraction in boys. *Br J Orthod* 1974;1:199-204.
- Wisth PJ. Changes of the soft tissue profile during growth. *Trans Eur Orthod Soc* 1972:123-31.
- Woodside DG, Linder-Aronson S, Lundstrom A, McWilliam J. Mandibular and maxillary growth after changed mode of breathing. *Am J Orthod Dentofacial Orthop* 1991;100:1-18.
- Yamada T, Mori Y, Minami K, Mishima K, Tsukamoto Y. Three-dimensional analysis of facial morphology in normal Japanese children as control data for cleft surgery. *Cleft Palate Craniofac J* 2002;39:517-26.